

3. Guilemany JM, Alobid I, Angrill J, Ballesteros F, Bernal-Sprekelsen M, Picado C, et al. The impact of bronchiectasis associated to sinonasal disease on quality of life. *Respir Med.* 2006;100:1997-2003.

Montserrat Vendrell^{a,b,*} y Javier de Gracia^{b,c}

^aServicio de Neumología, Hospital Josep Trueta, Girona, España

doi:10.1016/j.arbres.2009.04.013

^bCentro de Investigación Biomédica en Red de Enfermedades Respiratorias (CibeRes), España
^cServicio de Neumología, Hospital Universitari Vall d'Hebron, Barcelona, España

*Autor para correspondencia.

Correo electrónico: mvendrell.girona.ics@gencat.cat (M. Vendrell).

Quilotórax asociado a fibrosis retroperitoneal y mediastínica idiopáticas

Chylothorax Associated with Idiopathic Mediastinal and Retroperitoneal Fibrosis

Sr. Director:

La fibrosis mediastínica (FM) es un trastorno caracterizado por una reacción fibrosa excesiva en el mediastino que puede conducir a un compromiso de las vías aéreas, los grandes vasos y otras estructuras mediastínicas. Puede aparecer como secuela de la infección por *Histoplasma capsulatum*, irradiación mediastínica, infección por *Aspergillus* o *Blastomyces*. Cuando no hay ningún factor precipitante hablamos de fibrosis mediastínica idiopática (FMI), que se caracteriza por un patrón de afectación difusa del mediastino, sin calcificaciones¹. Esta FMI parece tratarse de un proceso autoinmune y se asocia a la tiroiditis de Riedel, al pseudotumor orbitario y a la fibrosis retroperitoneal, conocida también como enfermedad de Ormond. Se describe el caso de un paciente con un quilotórax asociado a fibrosis mediastínica y retroperitoneal idiopáticas que se resolvió espontáneamente.

Presentamos el caso de un varón de 68 años remitido desde las consultas de cirugía general por derrame pleural izquierdo. Se trataba de un exfumador, intervenido hacía 5,5 años por obstrucción urinaria aguda, íleo paralítico y ascitis, secundarios a fibrosis retroperitoneal. En revisión programada se le realizó una tomografía computarizada (TC) abdominal con el hallazgo de derrame pleural izquierdo. Salvo por la presencia de molestias inespecíficas en el abdomen, el paciente se encontraba asintomático. Presentaba una bioquímica normal, así como un hemograma y un estudio de coagulación normales. La velocidad de sedimentación globular (VSG) era de 21 mm. Se practicó toracentesis diagnóstica guiada por ecografía pleural, y se extrajo un líquido de aspecto lechoso compatible con quilotórax: triglicéridos superiores a 110 mg/dl, asociado a una relación de colesterol pleura/suero < 1 (109/251), y relación de triglicéridos pleura/suero > 1 (1152/237). Los hallazgos de la TC toracoabdominal (fig. 1) fueron un derrame pleural izquierdo II/IV que ocupaba parcialmente la parte superior de la cisura mayor, condicionando una atelectasia compresiva parcial del lóbulo inferior izquierdo; la aorta torácica descendente, por debajo de la carina, aparecía rodeada por una capa de unos 3 mm de espesor con densidad en planos blandos, con borramiento de los planos grasos, sugestiva de fibrosis periaórtica, que se estaba extendiendo desde el retroperitoneo a través del espacio retrocruval. En el abdomen superior, llamaba la atención un manguito de densidad de planos blandos que rodeaba a la aorta abdominal y el origen de sus ramas principales en relación con fibrosis retroperitoneal. En la radiografía de control a los 15 días del ingreso se comprobó una disminución significativa del derrame pleural. Un mes tras el alta, el paciente permanecía asintomático y en la radiografía persistía un mínimo pinzamiento del seno costofrénico izquierdo, manteniéndose estable hasta la actualidad.

La fibrosis mediastínica es un raro proceso que puede aparecer como complicación tardía de la infección por *H. capsulatum*; éste es el factor precipitante más frecuente. La histoplasmosis afecta a los ganglios linfáticos mediastínicos y puede dar lugar a la formación de un granuloma mediastínico o, con menor frecuencia, a fibrosis mediastínica. Dado que el microorganismo no puede cultivarse a partir de biopsias, se cree que, en estos pacientes, la fibrosis puede originarse como respuesta a una reacción de hipersensibilidad secundaria al paso de antígenos del hongo desde los ganglios al espacio mediastínico². Las pruebas serológicas para *H. capsulatum* resultaron negativas, lo que sumado a la ausencia de adenopatías mediastínicas aumentadas de tamaño y/o calcificaciones en la TC, así como a la falta de otros factores precipitantes reconocidos y teniendo en cuenta el antecedente de fibrosis retroperitoneal demostrada por biopsia quirúrgica, permitió establecer el diagnóstico de probabilidad de FMI.

El carácter invasivo de la FM ayuda a explicar el origen del quilotórax izquierdo del paciente, al poderse haber interrumpido el flujo linfático como consecuencia de la compresión y/o tracción ejercida por la fibrosis sobre el conducto torácico a su paso por el mediastino. No obstante, el quilotórax es una rara complicación de la fibrosis mediastínica. De los escasísimos casos publicados, la mayoría secundarios a FM relacionada con sarcoidosis y radiación mediastínica, sólo en uno el quilotórax se asocia a una FM sin precipitantes³; se trata del caso de una niña de 14 años que desarrolló, de forma secuencial derrames quilosos bilaterales como complicación de una fibrosis mediastínica idiopática.

Otro de los aspectos reseñables es la asociación de la fibrosis retroperitoneal y mediastínica. Ambas se asocian a anticuerpos antinucleares positivos e hiperglobulinemia, se han descrito tras la administración de metisergida⁴, responden en ocasiones a los corticosteroides y presentan rasgos histológicos similares. Esto ha hecho que se consideren manifestaciones del mismo proceso⁵ que comparten una misma base fisiopatológica en la que podrían estar implicados mecanismos autoinmunes, que ocurren en sujetos genéticamente predispuestos. Consideradas globalmente, todas las formas de FM, incluso en áreas donde la histoplasmosis es endémica, presentan una incidencia bajísima, lo que ha llevado a buscar una asociación entre FM y HLA, y se ha encontrado un riesgo relativo para FM de 3,3 en sujetos con HLA-A2⁶. La tipificación HLA-A2 fue negativa en este paciente.

Es decir, se presenta un quilotórax izquierdo asociado a Fm en un paciente que había desarrollado previamente una fibrosis retroperitoneal idiopática. La asociación entre ambos procesos puede deberse a una progresión del proceso fibrótico desde el retroperitoneo hacia el mediastino, o simplemente responder a una asociación entre 2 procesos de base fisiopatológica similar, como ocurre con otras enfermedades autoinmunes.

Bibliografía

- Sherrick AD, Brown LR, Harms GF, Myers JL. The radiographic findings of fibrosing mediastinitis. *Chest.* 1994;106:484-9.
- Loyd JE, Tillman BF, Atkinson JB, Des Prez RM. Mediastinal fibrosis complicating histoplasmosis. *Medicine (Baltimore).* 1988;67:295-310.

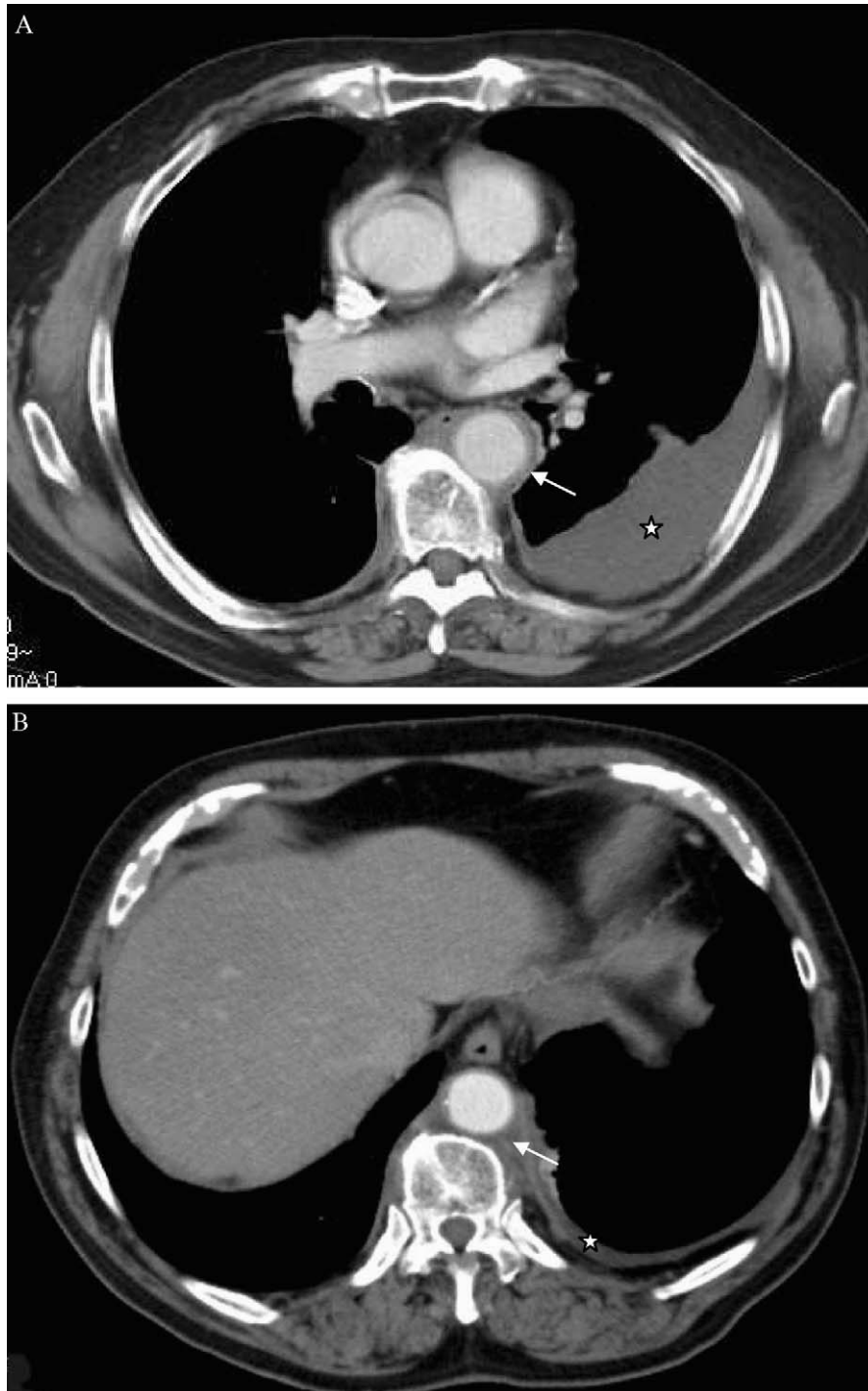


Figura 1. Quilotórax en paciente con fibrosis mediastínica. Tomografía computarizada toracoabdominal (A y B): derrame pleural izquierdo (estrellas) y aorta descendente rodeada por una capa de 3 mm de espesor compatible con fibrosis periaórtica (flechas).

3. Bristo LD, Mandal AK, Oparah SS, Bauer HM. Bilateral chylothorax associated with sclerosing mediastinitis. *Int Surg.* 1983;68:273-5.
4. Graham JR, Suby HJ, Compte PR, Sadowsky NL. Fibrotic disorders associated with Methysergide therapy for headache. *N Engl J Med.* 1966;274:359-68.
5. Coming DE, Skubi KB, Van Eyes J, Motulsky AG. Familial multifocal fibrosclerosis. *Ann Intern Med.* 1967;66:884-92.
6. Peebles RS, Carpenter CT, Dupont WD, Loyd JE. Mediastinal fibrosis is associated with human leukocyte antigen-A2. *Chest.* 2000;117:482-5.

Sergio Cadenas Menéndez^{a,*}, Carlos Escudero Bueno^b y Teresa González Budiño^b

^aServicio de Neumología, Complejo Asistencial de León, León, España
^bServicio de Neumología I, Hospital Universitario Central de Asturias, Oviedo, España

*Autor para correspondencia.
 Correo electrónico: sergiocam@separ.es (S. Cadenas Menéndez)