

Bibliografía

1. Villena V, Ferrer J, Hernández L, De Pablo A, Pérez E, Rodríguez F, et al. Diagnóstico y tratamiento del derrame pleural. Arch Bronconeumol. 2006;42: 349-72.
2. Valdés L, Álvarez D, San José E, Penela P, Valle JM, García-Pazos JM, et al. Tuberculous pleurisy: a study of 254 patients. Arch Intern Med. 1998;158: 1967-83.
3. Moreno R. Manejo del derrame pleural tuberculoso. Boletín de la Escuela de Medicina de la Universidad Católica de Chile [revista electrónica]. 1996;26(2) [consultado 03/05/2008]. Disponible en: <http://escuela.med.puc.cl/pub/boletin/PatologiaPleural/ProblemasAtencion.html>.
4. Caminero JA, Casal M, Ausina V, Pina JM, Sauret J. Diagnóstico de la tuberculosis. Normativas de la Sociedad Española de Patología Respiratoria (SEPAR) [consultado 03/05/2008]. Disponible en: <http://www.separ.es/normativas>.

doi:10.1016/j.arbres.2008.06.002

Síndrome de Claude Bernard-Horner como complicación poco frecuente del drenaje postoperatorio

Claude Bernard-Horner Syndrome as a Rare Complication of Postoperative Drainage

Sr. Director:

La relación del síndrome de Claude Bernard-Horner con el tubo de drenaje o avenamiento pleural, si bien es una complicación infrecuente, ha hecho que en el término de 6 meses se hayan publicado en la literatura médica iberoamericana dos casos con evoluciones diferentes.

En el primero¹, tras realizar una toracotomía posterolateral izquierda por el quinto espacio intercostal para efectuar una lobectomía pulmonar inferior y disección ganglionar mediastínica por un tumor carcinoide atípico, se dejaron 2 tubos de avenamiento pleural; el tubo posterior se retiró al segundo día y se detectó la presencia del síndrome referido, que persistía a los 3 años de la cirugía. En el otro caso² se había realizado una videotoroscopia izquierda para la resección del ápice pulmonar por tener burbujas subpleurales que habían causado neumotórax recidivante por tercera vez. En esta ocasión, se dejó sólo un tubo anterior al pulmón y el síndrome se detectó a las 36 h del postoperatorio. Se produjo una progresiva involución, con remisión completa a los 6 meses del postoperatorio. Al detectar el síndrome, en ambos casos se procedió a la inmediata retirada del drenaje.

Llama la atención que, con diferentes enfermedades y accesos quirúrgicos al hemotórax izquierdo, la manifestación se debiera

doi:10.1016/j.arbres.2008.07.003

Melanoptisis: una complicación inusual de la fibrobroncoscopia

Melanoptysis: an Unusual Complication in Fiberoptic Bronchoscopy

Sección de Neumología, Hospital Universitario, San Juan de Alicante, Alicante, España

Sr. Director:

La melanoptisis es una complicación infrecuente que puede presentarse en la neumoconiosis de los mineros de carbón, de forma única o paroxística¹, de pequeñas cantidades hasta masiva, y que puede producir una grave insuficiencia respiratoria aguda y

Ramiro López-Medrano *, Carlos Fuster Foz y Carmen Raya Fernández

Sección de Microbiología, Hospital El Bierzo, Ponferrada, León, España

*Autor para correspondencia.

Correo electrónico: ramirozlm@terra.es (R. López-Medrano).

posiblemente a la inadecuada colocación del drenaje o a su deslizamiento al cambiar de decúbito o en el traslado de los pacientes. Para que ello no ocurra deben usarse tubos de avenamiento³ siliconados y marcados con hilos radiopacos que alerten acerca de la peligrosa yuxtaposición con el ganglio estrellado. El deslizamiento se evita al fijar el tubo por los 2 lados con suturas cutáneas. No se indicará extraer el drenaje de forma precoz, sino cuando los tubos de avenamiento no cumplan con su función porque el pulmón esté reexpandido, no haya fuga aérea o el drenado sea menor de 150 ml/día, sin importar cuántos días necesite realmente estar colocado.

Bibliografía

1. Vozzi M, Berduc A, Otero W. Síndrome de Claude Bernard-Horner: complicación rara del avenamiento pleural. Rev Argent Cirug. 2007;93:19-20.
2. Rombolá CA, Atance PL, Honguero Martínez AF. Síndrome de Claude Bernard-Horner como complicación poco frecuente del drenaje postoperatorio. Arch Bronconeumol. 2008;44:116-7.
3. Pum Tam YW, Tamura Ezcurra MA, García Fernández JL, Sierra Santos E, Risco Rojas R. Tubos de drenaje torácico. En: Comité Científico de SEPAR, editor. Manual SEPAR de procedimientos 8. Procedimientos en patología pleural I. Madrid: P. Permanyer; 2005. p. 31-43.

Eduardo Arribalzaga

División de Cirugía Torácica, Hospital de Clínicas, Buenos Aires, Argentina

Correo electrónico: piedralta@hotmail.com

la muerte del paciente². En la literatura médica sólo se ha publicado un caso asociado a complicación de fibrobroncoscopia³. Describimos a continuación el primer caso descrito en lengua española.

Varón de 77 años remitido por radiografía de tórax patológica en el contexto de clínica urinaria. Era fumador activo de 52 paquetes/año, había trabajado durante 45 años en la industria de la metalurgia del hierro y el acero en Rusia y estaba diagnosticado de silicosis desde 1970 (no aportaba informes clínicos ni radiológicos). En la exploración física presentaba presión arterial de 170/80 mmHg, 15 respiraciones/min, temperatura axilar de 39 °C y frecuencia cardíaca de 100 lat/min. En la auscultación pulmonar se apreciaban disminución del murmullo vesicular y de las vibraciones vocales en ambos hemitórax, con roncus modific-

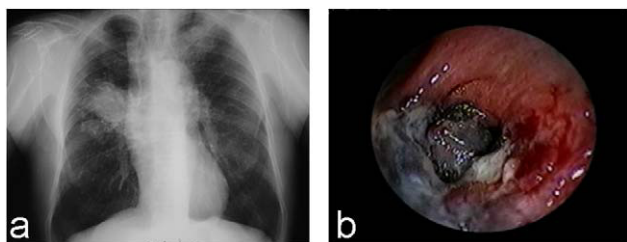


Figura 1. a) Radiografía de tórax; b) tomografía computarizada de tórax.

ables con la tos. Presentaba globo vesical con micción por rebosamiento. En la analítica destacaba: 13.200/ μ l leucocitos (un 85% neutrófilos), urea de 52 mg/dl, alanina-aminotransferasa de 49 U/l, proteína C reactiva de 11,15 mg/dl y velocidad de sedimentación globular de 43 mm. Los datos de la gasometría arterial (con fracción inspiratoria de oxígeno de 0,21) fueron los siguientes: pH de 7,45, 34 mmHg de presión arterial de anhídrido carbónico, 83 mmHg de presión arterial de oxígeno y 24 mmol/l de bicarbonato. En la radiografía de tórax se apreciaban pérdida de volumen del hemitórax derecho, patrón intersticio-nodular en los campos superiores y medios, áreas de enfisema, signos de atrapamiento aéreo, masa de 5 \times 4,5 cm parahiliar derecha y otra de características similares en el vértice izquierdo (fig. 1a). La tomografía computarizada de tórax mostró además adenopatías hiliares y subcarinales de 1 cm o más y calcificadas retrocava precarinales. Las pruebas de función respiratoria mostraron: capacidad vital forzada (FVC) de 4.270 ml (101%), volumen espiratorio forzado en el primer segundo (FEV₁) de 2.580 ml (88%), FEV₁/FVC de 60 (85%); capacidad de difusión de monóxido de carbono (DLCO) del 76% y DLCO/volumen alveolar del 73%. La fibrobroncoscopia reveló patrón antracótico en ambos bronquios de los lóbulos superiores e intermediario, distorsión del árbol bronquial, lesiones cicatriciales y mucosa irregular en la carina de división del bronquio del lóbulo medio. La microbiología y anatomía patológica del broncoaspirado y cepillado bronquiales fueron negativas. Se realizó una segunda fibrobroncoscopia bajo control radiológico para descartar la presencia de neoplasia. Tras efectuar una biopsia transbronquial (BTB) en el segmentario posterior del lóbulo superior derecho, el paciente presentó emisión de material de color negro, fluido y denso, de más de 100 ml, indicativo de melanoptisis, que precisó aspiración y lavado repetido hasta su cese (fig. 1b). La BTB mostró nódulo silicótico y macrófagos con pigmento antracótico. La melanoptisis cedió de forma espontánea en las 24 h siguientes (total de 200 ml) sin evidencia de cavitación en la radiología realizada tras la fibrobroncoscopia. Ocho meses después no había presentado nuevos episodios de melanoptisis ni cambios en el control radiológico.

La melanoptisis (término derivado del griego *melas*, que significa “negro”, y *ptysma*, que significa “escupir”; en latín, *phthisis atra*)⁴ consiste en la expulsión o expectoración de esputo negro constituido por grandes cantidades de polvo de carbón, junto con cristales de colesterol, fibras de colágeno, secreciones bronquiales y ocasionalmente sangre¹. Este síntoma puede aparecer tanto en la neumoconiosis simple como en la complica-

da, con mayor frecuencia cuando se cavitan los conglomerados en la fibrosis masiva progresiva, y se atribuye a la rotura o desprendimiento del contenido de una lesión hacia la vía aérea¹. También se ha observado alguna vez en otras entidades⁵ y sólo en una ocasión como complicación de la fibrobroncoscopia³, empleada con frecuencia en el diagnóstico diferencial del carcinoma broncogénico o la tuberculosis de estos pacientes. Estos conglomerados (con partículas de carbón en el interior, que son las que tiñen las paredes bronquiales del color azabache característico⁶) pueden cavitarse por necrosis isquémica, colagenosis (síndrome de Caplan), infecciones (anaerobios, micobacterias) o neoplasias, y excepcionalmente se ha descrito tras BTB, como en nuestro caso³. En la melanoptisis se han definido 2 signos radiológicos: el signo del reloj de arena (vaciamiento de una cavidad apical, con patrón alveolar por diseminación broncogénica de material antracótico en la base homolateral, por mecanismos de aclaramiento insuficiente) y el signo del semáforo (alternancia radiológica de vaciamiento y llenado de las masas fibróticas apicales de uno y otro lado)⁶. La aspiración de material antracótico en ocasiones puede producir grave insuficiencia respiratoria aguda y muerte, por inundación del árbol bronquial^{2,6}, lo cual obliga a adoptar en los casos de melanoptisis un control estricto², junto con medidas que faciliten el vaciado (broncodilatadores, humidificación, fisioterapia dirigida)¹. La fibrobroncoscopia permite excluir y confirmar el diagnóstico (visualización del contenido endobronquial característico), además de aspirar la posible acumulación u obstrucción endobronquial por material antracótico si disminuye el volumen expectorado sin claro vaciado radiológico del conglomerado¹. Si es preciso realizar una BTB en la vecindad de la masa, hay que extremar el cuidado para que no se produzca melanoptisis, como en nuestro caso³.

Bibliografía

- Haro M, Vizcaya M, Sánchez E, Coloma R, Loeches N, Arévalo M. Melanoptisis paroxística secundaria a cavitación de un conglomerado neumoconiótico pulmonar. Arch Bronconeumol. 1996;32:199-201.
- Mosquera JA. Massive melanoptysis: a serious unrecognized complication of coal worker's pneumoconiosis. Eur Respir J. 1988;1:766-8.
- Mena MJ, Rodríguez-Nieto MJ, Gómez M, Flandes J, Melchor R. Melanoptysis as a complication of fiberoptic bronchoscopy. Eur Respir J. 1988;12:993-5.
- Kirchner J, Schilling EM, Kirchner TH, Stuckle C, Liermann D, Peters J. "Phthisis atra" a now seldom disease picture as a special disease course of silicosis. Rontgenpraxis. 2001;53:256-9.
- Haro M, Núñez A, González G, Vizcaya M. Black sputum and progressive cavitory lung lesion in a coal miner. Chest. 1997;111:808-9.
- Palacios A, Gallego B, Drobnic S, Vidal R. Melanoptisis y signo del semáforo en la cavitación de la fibrosis masiva progresiva antracótica. Arch Bronconeumol. 1990;26:131-3.

Cristina Senent, Eusebi Chiner* y Jaime Signes-Costa

Sección de Neumología, Hospital Universitario, San Juan de Alicante, Alicante, España

*Autor para correspondencia.

Correo electrónico: chiner_eus@gva.es (E. Chiner).