



**Infección por *Streptococcus pneumoniae*, causa o consecuencia de proteinosis alveolar**

**Sr. Director:** La proteinosis alveolar pulmonar (PAP) es una rara enfermedad de origen desconocido, descrita por primera vez en 1958, que se origina como consecuencia de una acumulación anormal de fosfolípidos del surfactante en el espacio alveolar por un defecto de aclaramiento del macrófago alveolar. Los pacientes con PAP tienen un riesgo aumentado de presentar infecciones, principalmente debidas a *Nocardia*, micobacterias y *Pneumocystis jiroveci*. Presentamos un caso de proteinosis alveolar con infección concurrente por *Streptococcus pneumoniae*, en el que el tratamiento de la infección, junto con los corticoides, fue suficiente para la resolución del cuadro.

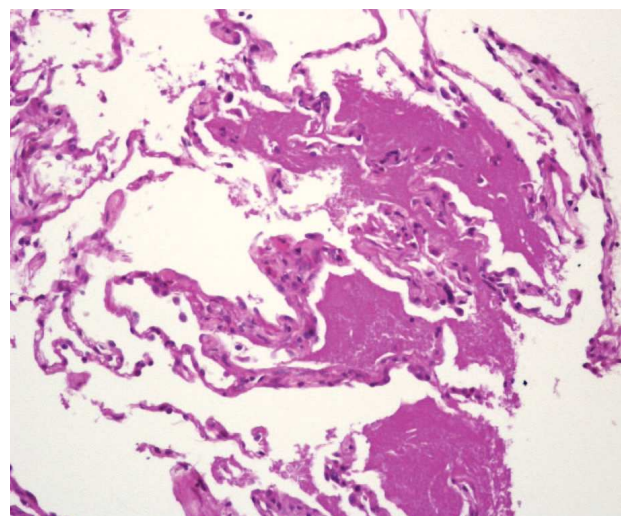
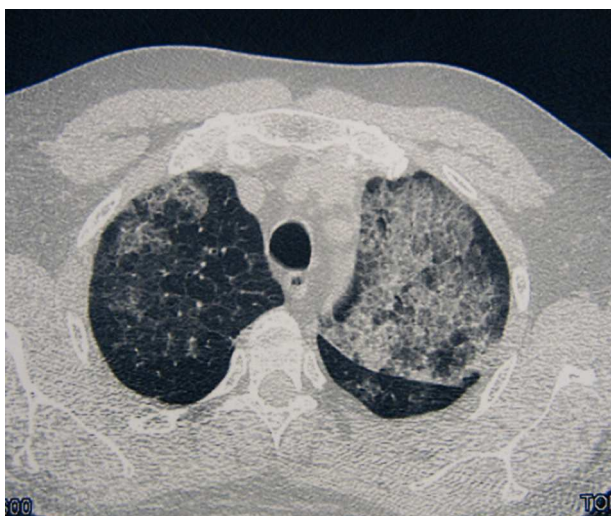Varón de 47 años, funcionario de profesión, fumador activo con un índice de paquetes-año de 20, una vida basal activa y sin antecedentes médicos ni quirúrgicos de interés. Trasladado al Servicio de Urgencias por un cuadro sincopal, refirió que en los 3 últimos días había presentado tos con expectoración verdosa, dolor de tipo pleurítico en el hemitórax derecho, sensación distérmica (no termometrada), sudación y malestar general. En la exploración física se observaron taquicardia, saturación arterial de oxígeno del 92% y temperatura de 38 °C. En la analítica destacaban: 16.410.000/ml leucocitos con neutrofilia del 85%, creatinina de 1,5 mg/dl, bilirrubina total de 1,8 mg/dl, gammaglutamil transpeptidasa de 90 U/l, ferritina de 952 ng/ml y proteína C reactiva de 20,6 mg/dl. La gasometría arterial basal al ingresar el paciente presentaba los siguientes valores: pH, 7,48; presión arterial de anhídrido carbónico, 26 mmHg; presión arterial de oxígeno, 71 mmHg; HCO<sub>3</sub><sup>-</sup>, 19,4 mmol/l, y saturación de oxígeno, del 95%. La radiografía de tórax revelaba infiltrados alveolointersticiales difusos en ambos cam-

pos pulmonares. La antigenuria de *Legionella* fue negativa y en 2 hemocultivos creció *S. pneumoniae*. La tomografía axial computarizada de alta resolución (TACAR) del tórax mostró múltiples áreas de vidrio deslustrado que se extendían a ambos campos pulmonares, afectaban en mayor medida al lóbulo superior izquierdo y respetaban relativamente ambos senos costofrénicos posteriores y las regiones periféricas posteriores de los campos pulmonares. Alguna de las lesiones presentaba borde geográfico. En muchas localizaciones había un engrosamiento de los septos interlobulillares asociado a vidrio deslustrado (fig. 1). Las pruebas de función respiratoria presentaban los siguientes valores: capacidad vital forzada (FVC), 4.780 ml (100%); volumen espiratorio forzado en el primer segundo (FEV<sub>1</sub>), 3.360 ml (90%); FEV<sub>1</sub>/FVC, 73,3%; volumen residual (VR), 1.590 ml (75%); capacidad pulmonar total (TLC), 6.210 ml (89%); VR/TLC, 79%, y capacidad de difusión del monóxido de carbono, 7,30 mmol/min/kPa (70%). La fibrobroncoscopia mostró una mucosa edematosa y friable en ambos árboles bronquiales. La citología del broncoespírado y del lavado broncoalveolar (LBA) fue negativa para malignidad, y el frotis del LBA mostró el siguiente recuento diferencial: un 73% de macrófagos, un 20% de linfocitos y un 7% de polimorfonucleares. En la biopsia transbronquial se identificó un parénquima pulmonar con macrófagos intraalveolares espumosos y depósitos intraalveolares de un material amorfo, que fue positivo en la reacción del ácido peryódico de Schiff (fig. 1). Durante el ingreso se iniciaron oxigenoterapia y tratamiento antibiótico con levofloxacino, con lo que mejoró de forma parcial el estado del paciente, que presentó fiebre ocasionalmente. Ante la falta de mejoría de las lesiones radiológicas, se indicó tratamiento con deflazacort (60 mg al día) y omeprazol, tras lo cual desapareció por completo la fiebre y el paciente mejoró notablemente, por lo que se le dio de alta. Durante sus revisiones en consulta se observó una mejoría tanto clínica como radiológica y pudo reducirse paulatinamente la dosis de corticoides hasta su retirada. La radiografía de tórax de control realizada al año del ingreso era normal.

Se han descrito 3 formas clínicas de la PAP: congénita, secundaria e idiopática o primaria. La forma secundaria se ha relacionado con enfermedades hematológicas (leucemia, mieloma y algunos linfomas), con la exposición a humos tóxicos, polvos inorgánicos y fármacos (busulfán, clorambucil), y con infecciones (*Nocardia*, micobacterias y *P. jiroveci*). La forma idiopática o primaria corres-

ponde al 90% de los casos y es de etiología desconocida. La media de edad en el momento del diagnóstico es de 39 años (rango: 20-50 años) y se observa un predominio masculino. La mayoría de los pacientes con PAP presenta disnea de comienzo insidioso y carácter progresivo, acompañada de tos. Es infrecuente la presencia de hemoptisis o dolor torácico. En la radiografía de tórax se observan infiltrados intersticiales bilaterales con un patrón micronodular mal definido, a menudo con predominio en la región perihiliar, indicativo de edema pulmonar, pero sin otros signos radiográficos como insuficiencia cardíaca izquierda. La TACAR muestra una opacidad difusa y parcheada en vidrio deslustrado, asociada a un engrosamiento lineal superpuesto de los septos inter e intralobulares, de distribución central o periférica, patrón que se conoce como *crazy-paving* o "en empedrado". Aunque este patrón en la TACAR es sumamente indicativo de PAP, también puede observarse en otras enfermedades, como infecciones (*P. jiroveci*), neoplasias (carcinoma bronquioloalveolar), enfermedades idiopáticas (sarcoidosis, neumonía intersticial no específica), enfermedades inhalatorias, enfermedades sanguíneas (síndrome de hemorragia pulmonar) y en el síndrome de distrés respiratorio<sup>1</sup>. En las pruebas de función pulmonar se observa por regla general una alteración ventilatoria restrictiva con una desproporcionada y acusada reducción de la capacidad de difusión del monóxido de carbono. En el LBA se encuentra un material opalescente, viscoso y de aspecto lechoso, con macrófagos alveolares espumosos, así como un aumento del número de linfocitos y poca cantidad de otras células inflamatorias<sup>2</sup>. La biopsia pulmonar, ya sea transbronquial o abierta, es la prueba definitiva para establecer el diagnóstico de la PAP, aunque en muchos casos no es necesaria<sup>3</sup>.

Los pacientes con PAP tienen un riesgo aumentado de contraer infecciones por patógenos respiratorios<sup>4</sup>. Nuestro paciente comenzó con una clínica aguda, en el hemocultivo creció *S. pneumoniae* y el tratamiento con antibiótico y corticoides se siguió de una



**Fig. 1.** Tomografía computarizada de tórax que muestra el típico patrón en empedrado, con opacidad alveolar en vidrio deslustrado y engrosamiento lineal septal de distribución parcheada y difusa. En la parte inferior se muestra un detalle de la biopsia transbronquial, donde se observa que los espacios alveolares están ocupados por un material eosinofílico y acelular que fue positivo en la reacción del ácido peryódico de Schiff (PAS). (PAS, ×20.)

buena respuesta. Esto nos llevó a preguntarnos si la infección, más que consecuencia de la PAP, fue la causa originaria de ésta, como se ha descrito en un subgrupo de pacientes con proteinosis secundarias. En cuanto a la respuesta favorable a los corticoides en la proteinosis, no hemos encontrado ninguna referencia en la literatura médica. En todo caso, probablemente en nuestro paciente fue determinante la acción antiinflamatoria coadyuvante de estos fármacos, unida a la del propio antibiótico. Aunque algunas formas primarias remiten de manera espontánea, se han descrito resultados favorables con el factor estimulante de colonias granulocíticas y microcíticas<sup>5</sup>. A pesar de los avances en el tratamiento, el lavado pulmonar total sigue siendo el tratamiento de referencia, con una tasa de recurrencia, aunque sea transitoria, del 80%<sup>4</sup>.

Silvia Sánchez-Cuellar<sup>a</sup>, Francisco Javier García-Pérez<sup>a</sup> y María Teresa Reina<sup>b</sup>

<sup>a</sup>Servicio de Neumología. Hospital Universitario de la Princesa. Madrid. España.

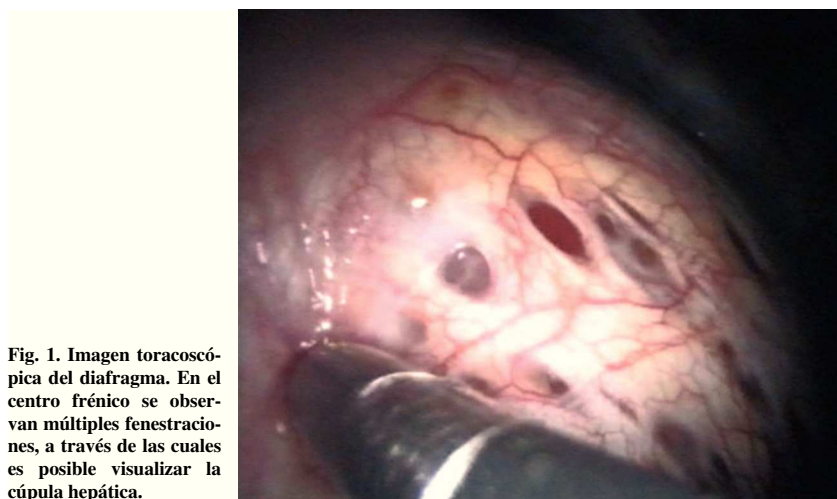
<sup>b</sup>Servicio de Anatomía Patológica. Hospital Universitario de la Princesa. Madrid. España.

- Rossi SE, Erasmus JJ, Volpacchio M, Franquet T, Castiglioni T, McAdams H. "Crazy-paving" pattern at thin-section CT of the lungs: radiologic-pathologic overview. *Radiographics*. 2003;23:1509-19.
- Schoch OD, Shanz U, Koller M, Nakata K, Seymour JF, Russi EW, et al. BAL findings in a patient with pulmonary alveolar proteinosis successfully treated with GM-CSF. *Thorax*. 2002;57:277-80.
- Wang BM, Stern EJ, Schmidt RA, Pierson DJ. Diagnosing pulmonary alveolar proteinosis: a review and an update. *Chest*. 1997;111:460-6.
- Seymour JF, Presneil JJ. Pulmonary alveolar proteinosis. Progress in the first 44 years. *Am J Respir Crit Care Med*. 2002;166:215-35.
- Acosta O, Marañes I, Pérez A, Hernández AI, Bello MD, López Y. Eficacia del GM-CSF en la proteinosis alveolar pulmonar. *Arch Bronconeumol*. 2002;38:191-3.
- Montón C, Peña R, Marín A. Proteinosis alveolar. Tratamiento mediante lavado pulmonar completo. *Arch Bronconeumol*. 2000;36:291-2.



## Diafragma multifenestrado como único hallazgo toracoscópico en neumotórax recidivante

**Sr. Director:** El neumotórax catamenial se define como un neumotórax recidivante, cuyos episodios aparecen en las 48-72 h de la menstruación<sup>1,3</sup>. Desde que se describió por primera vez, en 1958, se han planteado muchas dudas acerca de su mecanismo fisiopatológico y algunos autores han postulado un origen multifactorial<sup>1,3</sup>. Se estima que el neumotórax catamenial se asocia sólo en un 22-37% de los casos a endometriosis pleural o diafragmática, y en un 19-33% a fenestraciones



**Fig. 1.** Imagen toracoscópica del diafragma. En el centro frénico se observan múltiples fenestraciones, a través de las cuales es posible visualizar la cúpula hepática.

de diafragmáticas congénitas o secundarias a endometriosis<sup>1,3</sup>. Estas lesiones se han descrito como hallazgos intraoperatorios y han inducido a algunos autores a postular la teoría del paso transdiafragmático de aire o de los focos endometriósicos<sup>1,3</sup>. La mayor frecuencia de estos implantes en el diafragma y su preferencia por el lado derecho podrían reforzar dicha hipótesis<sup>1,3</sup>.

Presentamos el caso de una paciente de 40 años de edad, sin antecedentes patológicos de importancia, que presentó 3 episodios de neumotórax derecho, manifestado por dolor pleurítico, tos no productiva y disnea leve. Ninguno tuvo relación con los ciclos menstruales ni apareció durante el período menstrual. Los 2 primeros se trataron con drenaje pleural y sucedieron en un lapso de 20 días. El tercer episodio ocurrió a los 7 meses de los anteriores y se indicó una toracoscopía para su tratamiento. Durante ésta no se hallaron lesiones pleuropulmonares. Se efectuaron biopsias de la pleura parietal y del pulmón, sin que se observaran hallazgos patológicos diferenciados. Como únicas lesiones evidentes, se observaron múltiples fenestraciones en el centro frénico del diafragma, por donde se podía ver el hígado (fig. 1). Se efectuó pleurodesis con talco como único procedimiento terapéutico. La evolución fue favorable, sin complicaciones ni recidivas durante un año de observación. En estudios ginecológicos posteriores no ha podido confirmarse la presencia de alteraciones menstruales ni de endometriosis. La paciente refiere frecuentes dispepsias y dolores abdominales inespecíficos, que no se han relacionado con el ciclo menstrual ni con las relaciones sexuales.

En la bibliografía hay pocas referencias de defectos diafragmáticos múltiples en el contexto de un neumotórax recidivante en que no se los relacione con el neumotórax catamenial<sup>3,4</sup>. En nuestro caso, la falta de concordancia con los ciclos menstruales y la ausencia de endometriosis pleural y diafragmática en la toracoscopía efectuada durante el período menstrual nos inducen descartar este diagnóstico. Cabría entonces preguntarse si el diafragma multifenestrado podría relacionarse con el mecanismo de producción del neumotórax recidivante o sería sólo un hallazgo toracoscópico.

En algunas publicaciones se postula que la entrada de aire por vía transuterina durante las relaciones sexuales (principalmente en posición genupectoral y en la insuflación orogenital) como causa de neumoperitoneo no quirúrgico<sup>3,5</sup>. Debido a la absorción espontánea del

neumoperitoneo y al tabú que impide hablar sobre temas sexuales, muchas veces presente en el momento de confeccionar una historia clínica, es difícil conocer su verdadera incidencia, que posiblemente esté subestimada<sup>3</sup>. Algunos autores han conjeturado la combinación de estos 2 infrecuentes mecanismos: la entrada de aire transuterina durante el coito o el ejercicio (que podría estar asociada a una disminución del moco cervical durante la menstruación) con la producción de un neumoperitoneo, y el posterior paso a la pleura a través de las fenestraciones diafragmáticas<sup>1,4</sup>.

Consideramos válida esta teoría para los casos excepcionales en que, como en el nuestro, se evidencian, como únicos hallazgos patológicos, múltiples fenestraciones en el hemidiafragma derecho, en ausencia de clínica indicativa de otras causas de neumotórax. En nuestra paciente el tratamiento con pleurodesis con talco por toracoscopía fue satisfactorio.

Carlos Alberto Rombolá<sup>a</sup>, Pablo del Pozo<sup>b</sup>, Antonio Hongo Martínez<sup>a</sup> y Pablo León Atance<sup>a</sup>

<sup>a</sup>Servicio de Cirugía Torácica. Complejo Hospitalario Universitario de Albacete. Albacete. España.

<sup>b</sup>Servicio de Cirugía General. Hospital Morales Meseguer. Murcia. España.

- Cowl CT, Dunn WF, Deschamps C. Visualization of diaphragmatic fenestration associated with catamenial pneumothorax. *Ann Thorac Surg*. 1999;68:1413-4.
- Van Schil PE, Vercauteren SR, Vermeire PA, Nackaerts YH, Van Marck EA. Catamenial pneumothorax caused by thoracic endometriosis. *Ann Thorac Surg*. 1996;62:585-6.
- Alifano M, Jablonski C, Kadiri H, Falcoz P, Gompel A, Camilleri-Broet S, et al. Catamenial and non-catamenial, endometriosis-related or not pneumothorax referred for surgery. *Am J Respir Crit Care Med*. 2007;176:1048-53.
- Funatsu K. Catamenial pneumothorax. Can all cases be explained by the pore hypothesis?. *Chest*. 2003;124:766.
- Jacobs VR, Mundhenke C, Maass N, Hilpert F, Jonat W. Sexual activity as cause for non-surgical pneumoperitoneum. *JSL*. 2000;4:279-300.