

# Trasplante pulmonar por bronquiolitis obliterante tras trasplante alogénico de médula ósea

J. Redel-Montero<sup>a</sup>, F. Santos-Luna<sup>a</sup>, R. Lama-Martínez<sup>a</sup>, J. Algar-Algar<sup>b</sup>, A. Salvatierra-Velázquez<sup>b</sup> y A. Álvarez-Kindelán<sup>b</sup>

<sup>a</sup>Unidad de Trasplante Pulmonar. Servicio de Neumología. Hospital Universitario Reina Sofía. Córdoba. España.

<sup>b</sup>Unidad de Trasplante Pulmonar. Servicio de Cirugía Torácica. Hospital Universitario Reina Sofía. Córdoba. España.

La enfermedad del injerto contra el huésped es una complicación importante de los pacientes sometidos a trasplante de médula ósea, en quienes es causa de una elevada mortalidad tardía. Puede afectar a cualquier tejido y, cuando afecta a los pulmones, que son órganos diana de particular relevancia, acarrea insuficiencia respiratoria crónica secundaria al desarrollo de bronquiolitis obliterante.

Presentamos el caso de una paciente con trasplante pulmonar por bronquiolitis obliterante tras haber recibido un trasplante de médula ósea por aplasia medular. La evolución tras el trasplante pulmonar, a los 3 años de seguimiento, es favorable, con recuperación clínica y funcional completa.

**Palabras clave:** *Aplasia medular. Trasplante de médula ósea. Bronquiolitis obliterante. Trasplante pulmonar.*

## Introducción

El trasplante alogénico de médula ósea (TMO) es un tratamiento establecido con un alto potencial curativo para varias enfermedades hematológicas<sup>1</sup>. La enfermedad crónica del injerto contra huésped (EICH) es una complicación mayor de este procedimiento y es la principal causa de mortalidad tardía tras el TMO. La clínica incluye características similares a la de enfermedades autoinmunitarias que afectan a diversos órganos como el riñón, el hígado, la boca, los ojos, el tracto gastrointestinal, los pulmones y el tejido blando. La bronquiolitis obliterante es una complicación particularmente grave que ocurre en el 10-15% de los pacientes con EICH extensa<sup>2,3</sup> y con frecuencia es refractaria a tratamiento. Si no hay respuesta al tratamiento inmunodepresor convencional tras 3-6 meses de tratamiento, el pronóstico de estos pacientes es infausto.

Presentamos el caso de una paciente con bronquiolitis obliterante tras TMO, rebelde al tratamiento habitual, por lo que evolucionó hacia una enfermedad pulmonar terminal que fue tratada con éxito mediante trasplante pulmonar.

## A Lung Transplant in a Woman with Bronchiolitis Obliterans Following an Allogenic Bone Marrow Transplant

Graft-versus-host disease is a major complication for bone marrow transplant recipients and is often a cause of late mortality. It can affect any tissue, and involvement of the lungs —target organs of particular importance— can lead to chronic respiratory failure due to bronchiolitis obliterans.

We report the case of a lung transplant in a woman who developed bronchiolitis obliterans after receiving a marrow transplant to treat bone marrow aplasia. Three years later, clinical course was satisfactory, with full functional recovery.

**Key words:** *Bone marrow aplasia. Bone marrow transplantation. Bronchiolitis obliterans. Lung transplant.*

## Observación clínica

Niña de 8 años con anemia aplásica grave, por la que recibió un TMO procedente de un hermano con complejo principal de histocompatibilidad compatible. Como tratamiento de acondicionamiento se le administró ciclofosfamida intravenosa. La primera semana tras el trasplante recibió profilaxis frente a la EICH con metotrexato por vía intravenosa.

El período postrasplante inmediato transcurrió sin incidencias. El día 58 postrasplante, comenzó a presentar afectación cutánea y hepática moderada, y tras biopsia de las lesiones cutáneas se confirmó la existencia de EICH. Se trató con prednisona a dosis altas, con posterior reducción hasta 1 mg/kg/día y adición de ciclofosfamida y azatioprina en días alternos al considerarse la cronificación del cuadro.

Transcurridos unos 120 días desde el trasplante, comenzó con disnea progresiva, junto con tos, expectoración mucopurulenta y sibilancias generalizadas. A pesar del intenso tratamiento broncodilatador y esteroideo, progresó rápidamente hacia una alteración ventilatoria obstructiva grave e insuficiencia respiratoria hipoxémica. La radiografía de tórax mostraba hiperinflación pulmonar y patrón intersticial evidente, con imágenes areolares indicativas de bronquiectasias difusas, que la tomografía axial computarizada de alta resolución (TACAR) de tórax confirmó (fig. 1). Se realizaron fibrobroncoscopia y biopsia transbronquial, que fue diagnóstica de bronquiolitis obliterante.

Esta situación se mantuvo, sin apenas modificaciones espirométricas, durante 17 años, a lo largo de los cuales la paciente presentó múltiples infecciones respiratorias por microorganismos gramnegativos, fundamentalmente *Escherichia coli*. En el último año precisaba oxigenoterapia continua, incluso oxígeno líquido para caminar.

Correspondencia: Dr. J. Redel-Montero.  
Avda. Arruzafilla, 7, portal 4, 2.º I. 14011 Córdoba. España.  
Correo electrónico: javierredel@msn.com

Recibido: 28-4-2005; aceptado para su publicación: 24-5-2005.

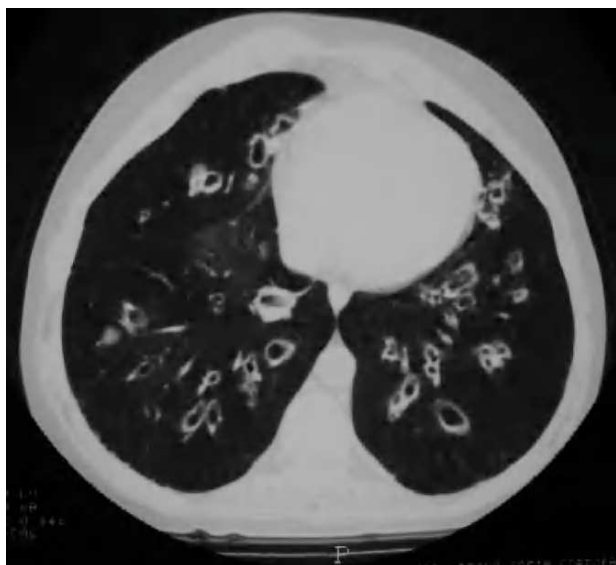


Fig. 1. Tomografía axial computarizada de alta resolución de tórax antes del trasplante pulmonar. Se aprecian bronquiectasias saculares bilaterales, de predominio central, con áreas de hipoventilación distales a ellas, junto a engrosamiento de las paredes bronquiales.

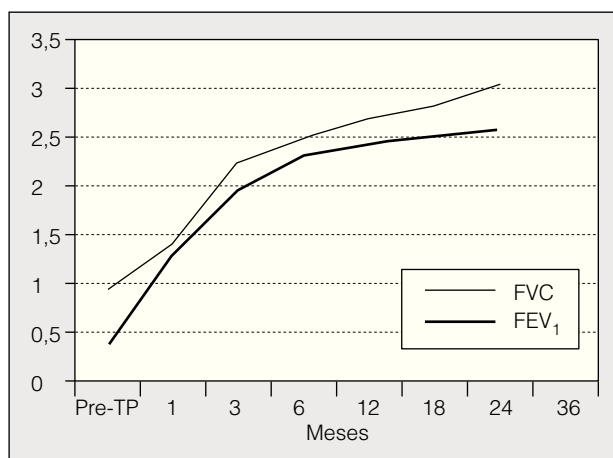


Fig. 2. Evolución funcional tras el trasplante pulmonar (TP). FVC: capacidad vital forzada; FEV<sub>1</sub>: volumen espiratorio forzado en el primer segundo.

En esta situación se la remitió a nuestro hospital para evaluación de trasplante pulmonar. Clínicamente la paciente se encontraba en clase funcional III (escala de la New York Heart Association) con disnea a mínimos esfuerzos. Desde el punto de vista físico destacaban signos cushingoides y aumento de la cifosis dorsal, así como acropaquias en las manos. En la auscultación se apreciaba un descenso generalizado del murmullo vesicular, con crepitantes diseminados en ambos campos pulmonares.

Tras exponer a la paciente la indicación del trasplante pulmonar, ingresó para proceder a su evaluación final según el protocolo de trasplante de nuestra unidad<sup>4</sup>. Se constató la normalidad de las funciones renal, hepática, cardíaca y hematopoyética. El panel frente a anticuerpos citotóxicos fue negativo.

La espirometría mostraba los siguientes datos: capacidad vital forzada de 920 ml (27%), volumen espiratorio forzado en el primer segundo de 380 ml (13%), capacidad pulmonar

total de 6.410 cm<sup>3</sup> (156%) y volumen residual de 5.610 ml (489%). En la gasometría arterial basal la presión arterial de oxígeno era de 56 mmHg y la presión arterial de anhídrido carbónico de 48 mmHg.

Se aceptó a la paciente como candidata a trasplante pulmonar. Tras permanecer 3 meses en lista de espera, se le sometió a un trasplante bipulmonar secuencial con órganos procedentes de cadáver del mismo grupo sanguíneo.

El procedimiento quirúrgico transcurrió sin incidencias y el postoperatorio también fue favorable. Se le dio el alta a los 21 días de la intervención, sin que hubiera presentado episodios de rechazo ni infección.

Desde el trasplante pulmonar recibe tratamiento inmunodepresor oral antirrechazo con corticoides a dosis mínimas, mofetil micofenolato y ciclosporina ajustados a las concentraciones sanguíneas, y en las revisiones periódicas ambulatorias se mantiene asintomática. Realiza vida activa con normalidad a los 3 años del trasplante, sin evidencia de rechazo ni signos de bronquiolitis obliterante. La TACAR torácica realizada a los 36 meses muestra normalidad del parénquima pulmonar y vías respiratorias. Desde los primeros meses postrasplante pulmonar se aprecia una progresiva recuperación funcional (fig. 2).

## Discusión

La bronquiolitis obliterante tras el TMO ocurre entre el 10 y el 15% de los pacientes con EICH, sin que esté aún clara la causa<sup>2,3</sup>. Se consideran factores relacionados con su aparición la edad adulta, las infecciones virales, la autoinmunidad, la irradiación corporal total, la historia de EICH aguda (meses 1-2 post-TMO), la administración de células madre en lugar de médula ósea y la historia de neumonía intersticial<sup>3</sup>.

La bronquiolitis obliterante se manifiesta generalmente en el primer año tras el TMO, como ocurrió en nuestra paciente. El síntoma más frecuentemente encontrado es tos recurrente y persistente inexplicada. El diagnóstico se establece mediante la realización de pruebas de función pulmonar que muestran obstrucción irreversible de las vías aéreas. En las fases iniciales la radiografía de tórax es normal. La TACAR torácica puede mostrar dilataciones bronquiales, patrón en vidrio deslustrado y evidencia de atrapamiento aéreo en espiración<sup>1</sup>.

El manejo de estos pacientes incluye tratamiento inmunodepresor como corticoides, ciclosporina, azatioprina o mofetil micofenolato, así como broncodilatadores, antibióticos e inmunoglobulinas. Si no hay respuesta tras 6 meses de tratamiento, el pronóstico empeora. A pesar del tratamiento inmunodepresor, la tasa de mortalidad en este período de tiempo es superior al 50% en la mayoría de las series publicadas<sup>5</sup>.

Hay publicados casos esporádicos o series cortas de trasplante pulmonar por bronquiolitis obliterante tras TMO<sup>6-10</sup>. Calhoon et al<sup>7</sup> publicaron el caso de una mujer de 25 años con leucemia aguda linfoblástica y enfermedad pulmonar restrictiva tratada con éxito con un trasplante unipulmonar; a los 9 meses de seguimiento permanecía asintomática y sin limitación para sus actividades cotidianas. Gascoigne y Corris<sup>6</sup> recogen un caso similar; en esta ocasión, el paciente murió 9 meses más tarde. Svendsen et al<sup>8</sup> publicaron un caso de tras-

plante lobular de donante vivo emparentado por bronquiolitis obliterante tras TMO por aplasia medular; la paciente permanecía viva a los 14 meses de seguimiento. Rabitsch et al<sup>9</sup> describieron el caso de un varón con TMO tras leucemia mieloide crónica que desarrolló EICH, por lo que recibió un trasplante bipulmonar 18 meses después del TMO; a los 23 meses de seguimiento tras el trasplante pulmonar permanecía vivo y sin signos de insuficiencia respiratoria. Heath et al<sup>10</sup> recogen 4 casos con enfermedad pulmonar crónica e irreversible entre uno y 3 años después de un TMO en la infancia; uno de ellos era una niña de 6 años con aplasia medular, al igual que nuestra paciente. En todos se observó mejoría clínica significativa y la función pulmonar llegó a normalizarse al año.

Aunque *a priori* un paciente con TMO previo podría tener un riesgo mayor de rechazo agudo o crónico tras el trasplante pulmonar, debido a la cantidad de leucocitos inmunocompetentes presentes en el pulmón donante, nuestra paciente no ha presentado episodios de rechazo agudo y se encuentra libre de bronquiolitis obliterante. Este punto resulta interesante; es importante conocer la duración y la cantidad de inmunodepresión administrada antes del trasplante pulmonar. Como ya hemos comentado, nuestra paciente recibió diferentes fármacos inmunodepresores (metotrexato, prednisona, ciclofosfamida y azatioprina) en el tiempo transcurrido entre el trasplante medular y el pulmonar. La EICH y la inmunodepresión pudieran haber inducido alteraciones en la alorreactividad, conduciendo a una mejor adaptación al injerto. Dos de 3 casos publicados<sup>7,8</sup> también recibieron inmunodepresión durante largo tiempo antes del trasplante pulmonar, sin manifestación clínica de rechazo posterior. Estudios previos muestran que la inmunodepresión en el receptor puede conducir a un estado de baja respuesta a aloantígenos, lo que conduce a una mayor supervivencia del injerto<sup>11</sup>.

Otro aspecto interesante es la causa que motiva el TMO. En las diversas series publicadas tan sólo hemos encontrado 2 casos de TMO por aplasia medular<sup>8,10</sup> que posteriormente desarrollaron EICH, tratada mediante trasplante pulmonar. En el resto de casos la indicación del TMO fue una enfermedad hematológica maligna.

Actualmente, transcurridos 21 años desde el trasplante medular y 36 meses desde el pulmonar, nuestra paciente se encuentra en remisión completa hematológica y con función pulmonar normal. En nuestra opinión, el trasplante pulmonar es una opción terapéutica para determinados pacientes que desarrollan enfermedad pulmonar terminal tras un TMO, en quienes el órgano de choque fundamental de la EICH es el pulmón y que no responden al tratamiento médico conservador.

#### BIBLIOGRAFÍA

1. Armitage JO. Bone marrow transplantation. *N Engl J Med.* 1994; 330:827-38.
2. Schwazer AP, Hughes JMB, Trotman-Dieckenson B, Krausz T, Goldman JM. A chronic pulmonary syndrome associated with graft-versus-host disease after allogenic marrow transplantation. *Transplantation.* 1992;54:1002-8.
3. Crawford SW, Clark JG. Bronchiolitis associated with bone marrow transplantation. *Clin Chest Med.* 1993;14:741-9.
4. Santos Luna F, Lama Martínez R. Trasplante pulmonar. Criterios de selección y evaluación de candidatos. *Neumosur.* 2000;12:123-33.
5. Clark JG, Crawford SW, Madtes DK, Sullivan KM. Obstructive lung disease after allogenic marrow transplantation. Clinical presentation and course. *Ann Intern Med.* 1989;11:368-76.
6. Gascoigne A, Corris P. Lung transplants in patients with prior bone marrow transplantation. *Chest.* 1994;105:327.
7. Calhoun JH, Levine S, Anzueto A, Bryan CL, Trinkle JK. Lung transplantation in a patient with a prior bone marrow transplant. *Chest.* 1992;102:948.
8. Svendsen UG, Aggestrup S, Heilmann C. Transplantation of a lobe of lung from mother to child following previous transplantation with maternal bone marrow. *J Heart Lung Transplant.* 1999; 18:388-90.
9. Rabitsch W, Deviatko E, Keil F, Herold C, Dekan G, Greinix HT, et al. Successful lung transplantation for bronchiolitis obliterans after allogenic marrow transplantation. *Transplantation.* 2001;71: 1341-3.
10. Heath JA, Kurland G, Spray TL, Kernan NA, Small TN, Brochstein JA, et al. Lung transplantation after allogenic marrow transplantation in pediatric patients: the Memorial Sloan-Kettering experience. *Transplantation.* 2001;72:1986-90.
11. Norin AJ, Goodell EM, Kamholz SL, Veith FJ, Blumenstock DA. Immunologic, morphologic, and functional evaluation of long-term-surviving beagle lung allograft recipients treated with lethal total-body irradiation, autologous bone marrow, and methotrexate. *Transplantation.* 1987;44:179-84.