

Papel de la inmunofluorescencia y el diagnóstico molecular en la caracterización de la discinesia ciliar primaria



Role of Immunofluorescence and Molecular Diagnosis in the Characterization of Primary Ciliary Dyskinesia

Estimado Director:

La discinesia ciliar primaria (DCP) se caracteriza por una alteración en la estructura ciliar que dificulta el aclaramiento de las secreciones respiratorias^{1,2}. Su herencia es autosómica recesiva y se han descrito hasta 40 genes causales en > 70% de los pacientes³. Con las técnicas disponibles actualmente el diagnóstico de confirmación de la DCP es difícil y las guías europeas recomiendan una combinación de pruebas⁴. La detección de óxido nítrico nasal (NoN) bajo es útil como prueba de cribado^{4,5}, pero solo está validada en mayores de 5 años y puede ser normal en algunos casos^{4,5}. La ultraestructura ciliar con microscopía electrónica (ME) tiene falsos positivos, relacionados con alteraciones secundarias por infecciones respiratorias, y falsos negativos, pudiendo ser normal en el 21% de los casos⁴. El estudio del batido ciliar con videomicroscopía óptica de alta velocidad es muy útil para el diagnóstico^{4,6}, pero también tiene falsos positivos por infecciones respiratorias, existe una falta de estandarización en la preparación de las muestras, necesita interpretación por personal con experiencia y tiene un componente de subjetividad⁴.

Además del diagnóstico molecular³, se ha publicado que la inmunofluorescencia puede contribuir a definir el defecto específico de la DCP y mejorar su diagnóstico⁷. El objetivo de este artículo es presentar dos casos (hermanas) que muestran la utilidad de la combinación de estas técnicas para llegar al diagnóstico preciso del defecto proteico y molecular causante de la DCP.

El estudio fue aprobado por el Comité de Ética, y se solicitó la autorización de los padres y las pacientes para su inclusión en el mismo.

Caso 1. Mujer de 16 años, nacida a término. Ingresó a los 3 días de vida por bronquiolititis. Posteriormente presentó otitis recurrentes, rinitis crónica, bronquitis de repetición y bronquiectasias en el lóbulo medio. A los 4 años de edad, el estudio por ME mostró una pérdida del 40% del brazo externo de dineína (ODA) y del 70% del brazo interno (IDA), diagnosticándose de DCP. En los cultivos de esputo se aíslan habitualmente *Haemophilus influenzae* y *Pseudomonas aeruginosa*, por lo que es tratada con colistina nebulizada, y realiza fisioterapia respiratoria y suero salino hipertónico al 7% nebulizado. La espirometría (valores de referencia GLI-2012^{8,9}) muestra FVC 3,36 l (z-score -0,08), FEV₁ 2,23 l (z-score -2,21), FEV₁/FVC 66% (z-score -2,83), FEF_{25-75%} 1,42 l/s (z-score -3,19).

Caso 2. Mujer de 13 años, nacida a término. Ingresó a los 11 días de vida por bronquiolititis. Posteriormente presentó neumonía en el lóbulo superior derecho y bronquitis de repetición. A los 12 meses, el estudio por ME mostró una pérdida del 30% del ODA y del 70% del IDA, por lo que se diagnosticó también de esta enfermedad. En la tomografía computarizada torácica presenta atelectasias en el lóbulo medio y en la llingula, engrosamiento peribronquial y patrón de aireación heterogéneo. Los cultivos de esputo son positivos para *H. influenzae*. Es tratada con fisioterapia respiratoria y nebulizaciones con suero hipertónico al 7%. La espirometría muestra FVC 1,97 l

(z-score -0,91), FEV₁ 1,45 l (z-score -2,18), FEV₁/FVC 73% (z-score -2,18), FEF_{25-75%} 0,98 l/s (z-score -3,12).

En el último año se han reevaluado a las pacientes mediante nuevas técnicas diagnósticas disponibles. El valor de NoN fue muy bajo en ambas: 53,3 ppb (V'NO 15,2 nl/min) y 61 ppb (V'NO 17,2 nl/min). Se recogió muestra de epitelio respiratorio ciliado en el meato nasal inferior con un cepillo de 2 mm de diámetro para estudio de videomicroscopía e inmunofluorescencia, y una muestra de sangre periférica para el estudio genético.

Se analizó la frecuencia y el patrón de batido ciliar con una cámara de grabación de alta velocidad (MotionPro[®] X4, IDT, CA, EE.UU.) acoplada a un microscopio óptico, observándose en las dos hermanas ausencia de motilidad ciliar.

Para realizar el estudio genético se extrajo el ADN genómico de sangre periférica de las dos pacientes y sus progenitores. Las muestras de una de las hermanas y de los padres se analizaron con la metodología TruSight One Sequencing Panel (Illumina, San Diego, CA, EE.UU.) y se secuenciaron con la plataforma MiSeq (Illumina). Este panel incluía 20 genes relacionados con la DCP. Los resultados se analizaron mediante los programas VariantStudio v2.2.1, Alamut Visual v2.11, VarSome y diferentes predictores de patogenicidad. Se consultó la frecuencia alélica (Genome Aggregation Database) y la evidencia científica de patogenicidad en Human Gene Mutation Database. Las variantes candidatas se confirmaron, incluyendo la otra hermana, mediante secuenciación Sanger. Las hermanas son heterocigotas compuestas en el gen *DNAH5* para las variantes probablemente patogénicas no descritas anteriormente c.4625.4628delGAGA:p.(Arg1542ThrfsTer6) y c.12706-2A>T. Los padres son heterocigotos para una de las mutaciones. Este gen codifica una de las cadenas pesadas del ODA y es esencial para la función ciliar¹⁰.

Para confirmar si se expresaba o no la proteína mutada *DNAH5* se realizaron estudios de inmunofluorescencia en células del epitelio respiratorio. Se usaron anticuerpos primarios (Sigma Aldrich, St. Louis, MO, EE.UU.) contra la tubulina acetilada ciliar y cuatro proteínas de la estructura ciliar: *DNAH5* (ODA); *DNALI1* (IDA); *RSPH4A* (conexiones radiales), y *GAS8* (nexina-complejo regulador de la dineína). Los resultados mostraron una completa ausencia de la proteína *DNAH5* en el axonema ciliar (fig. 1A) y presencia de *DNALI1*, *RSPH4A* y *GAS8* que colocalizan con la tubulina acetilada ciliar (fig. 1B-D).

Los resultados de la inmunofluorescencia concuerdan con el estudio genético y confirman que las mutaciones descritas causan una completa falta de expresión de la proteína *DNAH5* en el axonema ciliar y provocan un defecto del ODA^{11,12}. En nuestro análisis de videomicroscopía se ha observado inmovilidad ciliar, concordante con lo descrito en estos casos¹¹. El hallazgo por ME de alteración en IDA además de en ODA podría explicarse por la alteración de los IDA por cambios secundarios a infecciones respiratorias¹³, por el hecho de que en sujetos sanos pueden no observarse los IDA en más del 50% de los dobletes¹⁴, o por artefactos de procesamiento¹⁵.

La inmunofluorescencia tiene limitaciones^{4,7}, como no disponer de anticuerpos para todas las proteínas defectuosas, o fallo de la técnica por ausencia de cilios o por interferencia del moco o sangre en la muestra, pero junto al estudio molecular, puede aproximarnos de manera adecuada al diagnóstico de esta enfermedad y hallar el defecto específico que la causa, lo que será necesario confirmar en estudios más amplios.

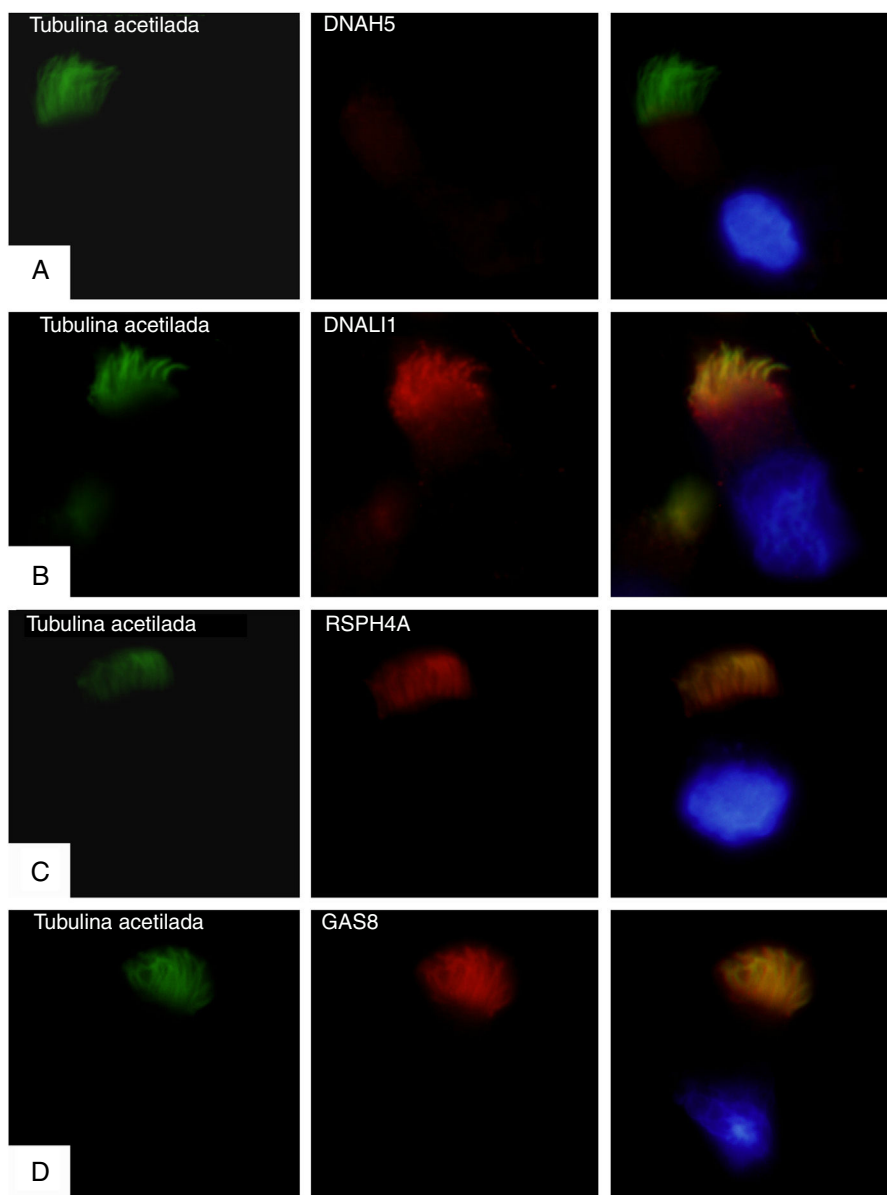


Figura 1. Análisis por inmunofluorescencia de la ultraestructura ciliar. En la primera columna se muestra la presencia de cilios en la célula mediante tubulina acetilada (en verde), en la segunda el resultado de la incubación con anticuerpos primarios contra las proteínas ciliares (en rojo) y en la tercera el *merge* de la tubulina con cada proteína ciliar y el núcleo marcado con DAPI (azul). A) Ausencia de la proteína DNAH5 (componente de brazos externos de dineína) en el axonema ciliar. B-D) Presencia y colocalización de la tubulina y las proteínas del axonema ciliar (en amarillo): B) DNALI1 (componente de brazos externos de dineína); C) RSPH4A (componente brazos radiales), y D) GAS8 (componente de la nexina-complejo regulador de la dineína).

Financiación

El presente trabajo ha sido financiado parcialmente por una ayuda de Acción Estratégica en Salud del Instituto de Salud Carlos III (PI16/01233), una beca de la Sociedad Española de Neumología Pediátrica y una beca de la Fundació Catalana de Pneumologia (FUCAP).

Conflicto de intereses

AMG ha recibido fondos por participar en asesorías de Abbvie, y ha recibido ayudas para viajes e inscripción a congresos médicos de Abbvie, Actelion y Novartis, todas ellas sin relación con este trabajo. SR ha recibido ayudas para viajes e inscripción a congresos médicos de Abbvie, TEVA y Novartis, todas ellas sin relación con este trabajo. Los demás autores declaran no tener ningún conflicto de intereses.

Agradecimientos

Los autores participan en la Action COST BM1407 Translational research in primary ciliary dyskinesia: bench, bedside, and population perspectives (BEAT PCD). Este trabajo se ha realizado en el marco del programa de doctorado de Pediatría, Obstetricia y Ginecología de la Universitat Autònoma de Barcelona.

Bibliografía

1. Lucas JS, Burgess A, Mitchison HM, Moya E, Williamson M, Hogg C, National PCD Service, UK. Diagnosis and management of primary ciliary dyskinesia. Arch Dis Child. 2014;99:850-6, <http://dx.doi.org/10.1136/archdischild-2013-304831>.
2. Reula A, Lucas JS, Moreno-Galdó JS, Romero A, Milara T, Carda X, et al. New insights in primary ciliary dyskinesia. Expert Opin Orphan Drugs. 2017;5:537-48, <http://dx.doi.org/10.1080/21678707.2017.1324780>.
3. Horani A, Ferkol TW. Advances in the genetics of primary ciliary dyskinesia: Clinical implications. Chest. 2018;154:645-52, <http://dx.doi.org/10.1016/j.chest.2018.05.007>.

4. Lucas JS, Barbato A, Collins SA, Goutaki M, Behan L, Caudri D, et al. European Respiratory Society guidelines for the diagnosis of primary ciliary dyskinesia. *Eur Respir J*. 2017;49. <http://dx.doi.org/10.1183/13993003.01090-2016>, pii: 1601090.
 5. Moreno Galdó A, Vizmanos Lamotte G, Reverte Bover C, Gartner S, Cobos Barroso N, Rovira Amigo S, et al. [Value of nasal nitric oxide in the diagnosis of primary ciliary dyskinesia]. *An Pediatr (Barc)*. 2010;73:88-93. <http://dx.doi.org/10.1016/j.anpedi.2009.10.026>.
 6. Martínez-García MA, Máiz L, Oliveira C, Girón RM, de la Rosa D, Blanco M, et al. Spanish guidelines on the evaluation and diagnosis of bronchiectasis in adults. *Arch Bronconeumol*. 2018;54:79-87. <http://dx.doi.org/10.1016/j.arbres.2017.07.015>.
 7. Shoemark A, Frost E, Dixon M, Ollosson S, Kilpin K, Patel M, et al. Accuracy of immunofluorescence in the diagnosis of primary ciliary dyskinesia. *Am J Respir Crit Care Med*. 2017;196:94-101. <http://dx.doi.org/10.1164/rccm.201607-1351OC>.
 8. Quanjer PH, Stanojevic S, Cole TJ, Baur X, Hall GL, Culver BH, et al. ERS Global Lung Function Initiative. Multi-ethnic reference values for spirometry for the 3-95-yr age range: The global lung function 2012 equations. *Eur Respir J*. 2012;40:1324-43. <http://dx.doi.org/10.1183/09031936.00080312>.
 9. Martín de Vicente C, de Mir Messa I, Rovira Amigo S, Torrent Vernetta A, Gartner S, Iglesias Serrano I, et al. Validation of global lung function initiative and all ages reference equations for forced spirometry in healthy Spanish preschoolers. *Arch Bronconeumol*. 2018;54:24-30. <http://dx.doi.org/10.1016/j.arbres.2017.07.019>.
 10. Olbrich H, Häffner K, Kispert A, Völkel A, Volz A, Sasmaz G, et al. Mutations in DNAH5 cause primary ciliary dyskinesia and randomization of left-right asymmetry. *Nat Genet*. 2002;30:143-4. <http://dx.doi.org/10.1038/ng817>.
 11. Fliegau M, Olbrich H, Horvath J, Wildhaber JH, Zariwala MA, Kennedy M, et al. Mislocalization of DNAH5 and DNAH9 in respiratory cells from patients with primary ciliary dyskinesia. *Am J Respir Crit Care Med*. 2005;171:1343-9. <http://dx.doi.org/10.1164/rccm.200411-1583OC>.
 12. Horneff N, Olbrich H, Horvath J, Zariwala MA, Fliegau M, Loges NT, et al. DNAH5 mutations are a common cause of primary ciliary dyskinesia with outer dynein arm defects. *Am J Respir Crit Care Med*. 2006;174:120-6. <http://dx.doi.org/10.1164/rccm.200601-084OC>.
 13. Dixon M, Shoemark A. Secondary defects detected by transmission electron microscopy in primary ciliary dyskinesia diagnostics. *Ultrastruct Pathol*. 2017;41:390-8. <http://dx.doi.org/10.1080/01913123.2017.1365990>.
 14. Leigh MW, O'Callaghan C, Knowles MR. The challenges of diagnosing primary ciliary dyskinesia. *Proc Am Thorac Soc*. 2011;8:434-7. <http://dx.doi.org/10.1513/pats.201103-028SD>.
 15. Shapiro AJ, Leigh MW. Value of transmission electron microscopy for primary ciliary dyskinesia diagnosis in the era of molecular medicine: Genetic defects with normal and non-diagnostic ciliary ultrastructure. *Ultrastruct Pathol*. 2017;41:373-85. <http://dx.doi.org/10.1080/01913123.2017.1362088>.
- Noelia Baz-Redón^{a,b}, Sandra Rovira-Amigo^{a,b,c},
 Núria Camats-Tarruella^{a,d}, Mónica Fernández-Cancio^{a,d},
 Marta Garrido-Pontnou^e, María Antolín^f, Ana Reula^{g,h},
 Miguel Armengot-Carceller^{g,i,j}, Antonio Carrascosa^{a,b,d,k}
 y Antonio Moreno-Galdó^{a,b,c,d,*}
- ^a Vall d'Hebron Institut de Recerca (VHIR), Hospital Universitari Vall d'Hebron, Barcelona, España
^b Departamento de Pediatría, Obstetricia, Ginecología y Medicina Preventiva y Salud Pública, Universitat Autònoma de Barcelona, Barcelona, España
^c Sección de Alergología Pediátrica, Neumología Pediátrica y Fibrosis Quística, Hospital Universitari Vall d'Hebron, Barcelona, España
^d Centro de Investigación Biomédica en Red de Enfermedades Raras (CIBERER), Instituto de Salud Carlos III (ISCIII), Madrid, España
^e Servicio de Anatomía Patológica, Hospital Universitari Vall d'Hebron, Barcelona, España
^f Área de Genética Clínica y Molecular, Hospital Universitari Vall d'Hebron, Barcelona, España
^g Universitat de Valencia, Valencia, España
^h UCIM, Instituto de Investigación Sanitaria INCLIVA, Valencia, España
ⁱ Servicio de Otorrinolaringología, Hospital Universitario y Politécnico La Fe, Valencia, España
^j Centro de Investigación Biomédica en Red de Enfermedades Respiratorias (CIBERES), Instituto de Salud Carlos III (ISCIII), Madrid, España
^k Servicio de Pediatría, Hospital Universitari Vall d'Hebron, Barcelona, España
- * Autor para correspondencia.
 Correo electrónico: amoreno@vhebron.net (A. Moreno-Galdó).
- <https://doi.org/10.1016/j.arbres.2019.01.021>
 0300-2896/
 © 2019 SEPAR. Publicado por Elsevier España, S.L.U. Todos los derechos reservados.

Indicadores de calidad asistencial en patología respiratoria en la Comunidad de Madrid



Respiratory Care Quality Indicators in the Community of Madrid

Estimado Director:

La gestión de la calidad, su medición y mejora se han establecido como líneas prioritarias en todos los centros sanitarios, siendo los indicadores herramientas fundamentales en su monitorización¹⁻³.

Algunas sociedades científicas se han planteado el abordaje de aspectos más concretos de una enfermedad⁴⁻⁶, destacando en nuestra área la referente a estándares para la acreditación de unidades⁷, todas ellas sin entrar en el detalle de analizar los indicadores que puedan permitirnos evaluar el proceso asistencial en torno a una determinada enfermedad. Ante este vacío documental, Neumomadrid elaboró una Guía de calidad en patología respiratoria⁸ que, tras ser avalada por la Sociedad Española de Calidad Asistencial, se propone medir indicadores que permitan analizar la capacidad para reconocer la realidad de la calidad asistencial de la Neumología en nuestra Comunidad.

Presentamos un estudio retrospectivo y transversal, sobre 13 indicadores de la Guía⁸ seleccionados por los componentes de cada grupo de trabajo de Neumomadrid y supervisados por el grupo de Calidad, representativos y reproducibles de cada enferme-

dad en que se había estructurado la Guía (tabla 1, anexo, material suplementario).

El grupo de Calidad elaboró una plantilla para reclutamiento de datos que junto con las normas para el mismo, se hicieron llegar a todos los jefes de servicio a quienes habíamos solicitado previamente su participación.

El reclutamiento se llevó a cabo desde el 15 de octubre al 15 de noviembre del 2017, con un grado de participación ajustado a la complejidad de cada hospital. De los 23 centros con Servicio de Neumología, 14 participaron ofreciendo resultados para alguno de los indicadores, lo cual representa su intervención sobre un total de 4,7 millones de habitantes, 4 centros lograron reclutar información de 12 de los 13 indicadores y 3 del 100%, lo cual representa su intervención sobre 2,5 millones de habitantes.

Los resultados obtenidos representan la medida del total de los hospitales participantes, quedando reflejados mediante frecuencias relativas (%), así como grado de participación para cada uno de los indicadores

De los 13 indicadores registrados, uno era de estructura (enfermería), 4 de proceso (broncofibroscopia, pleura, sueño-VMNI y cáncer de pulmón) y 8 de resultados (fibrosis quística (FQ), TEP, pediatría, enfermedad pulmonar intersticial difusa, EPOC, asma, infecciones y tabaco).

Así, la evaluación de los datos (tabla 1, anexo, material suplementario) puso en evidencia resultados favorables al alcanzar