

12. Poirier CD, Inhaber N, Lalonde RG, Ernst P. Prevalence of bronchial hyperresponsiveness among HIV-infected men. *Am J Respir Crit Care Med.* 2001;164:542–5, [10.1164/ajrccm.164.4.2010019](https://doi.org/10.1164/ajrccm.164.4.2010019).
13. Martínez E, Larrousse M, Llibre JM, Gutiérrez F, Saumoy M, Antela A, et al. Substitution of raltegravir for ritonavir-boosted protease inhibitors in HIV-infected patients: the SPIRAL study. *AIDS.* 2010;24:1697–707, <http://dx.doi.org/10.1097/QAD.0b013e3608a.2833>.

Muhammad Sajawal Ali^{a,*}, Shraavan Kooragayalu^b, Benjamin I. Mba^c, Farah Ciftci Olsen^d

^a Department of Pulmonary, Critical Care and Sleep Medicine, Medical College of Wisconsin, Milwaukee, USA

^b Department of Pulmonary, Critical Care and Sleep Medicine, John H. Stroger Jr. Hospital of Cook County, USA

^c Department Medicine, John H. Stroger Jr. Hospital of Cook County, USA

^d Department of Medicine, MacNeal Hospital, USA

* Corresponding author.

E-mail address: muali@mcw.edu (M.S. Ali).

<https://doi.org/10.1016/j.arbres.2018.06.018>
0300-2896/

© 2018 SEPAR. Published by Elsevier España, S.L.U. All rights reserved.

Utilidad de la ecografía torácica en el diagnóstico de las hernias pulmonares intercostales



Usefulness of Thoracic Ultrasound in the Diagnosis of Intercostal Pulmonary Hernias

Estimado Director:

Las hernias pulmonares intercostales son relativamente inusuales siendo las causas más frecuentes los traumatismos o

la cirugía torácica. El diagnóstico se realiza mediante radiografía simple y TC torácica en la práctica totalidad de los casos. Sin embargo, la ecografía torácica puede diagnosticar esta entidad en casos confusos.

Se presenta el caso de una mujer de 65 años de edad con antecedente de adenocarcinoma pulmonar estadio IB intervenido por videotoroscopia realizando lobectomía superior izquierda. La paciente no presentaba dolor y la exploración física local de la herida quirúrgica fue normal. En último control mediante TC torácica, se visualizaba opacidad pulmonar periférica laterobasal izquierda de aproximadamente 24mm de longitud máxima, con

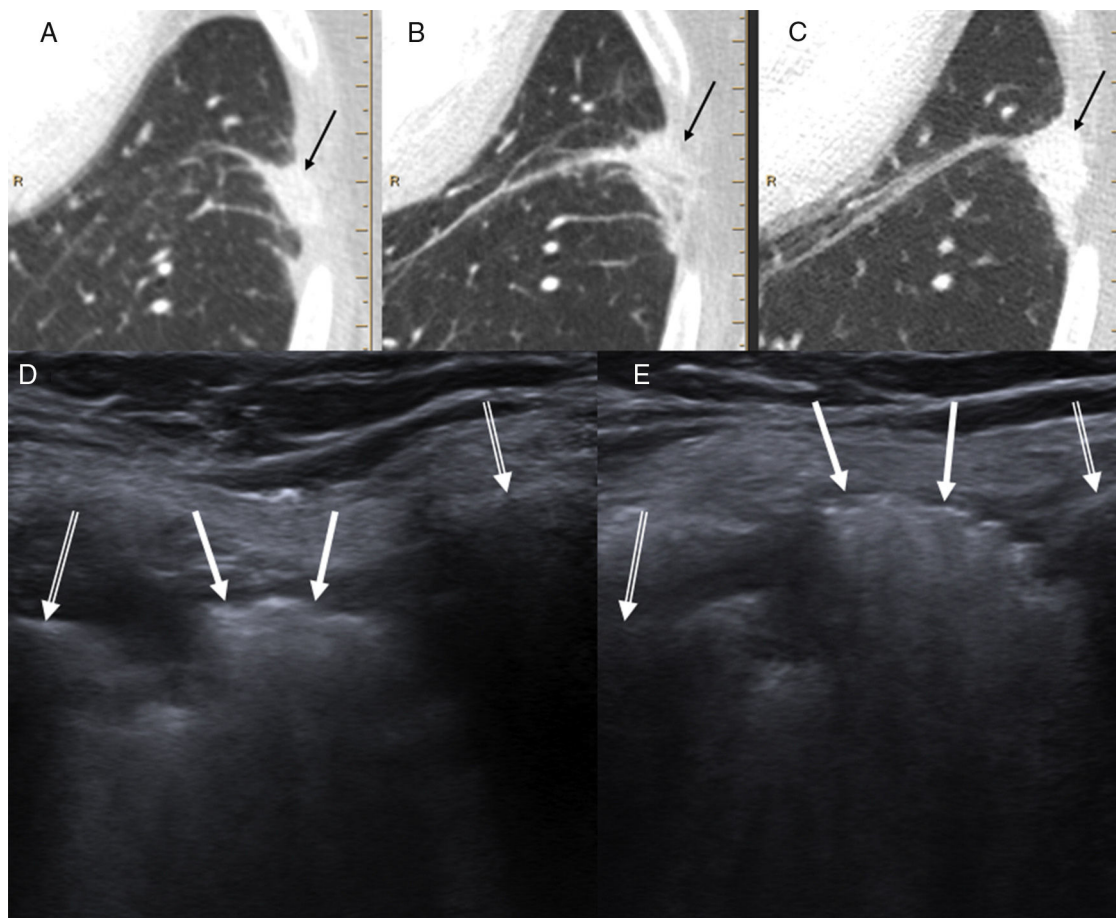


Figura 1. A-C) La TC en controles seriados mostró una opacidad pulmonar periférica laterobasal izquierda con discreta extensión al espacio intercostal que había aumentado de tamaño y densidad progresivamente (flechas negras). D) La ecografía torácica (sin maniobra de Valsalva) demostró la presencia de una lesión hiperecogénica (flechas blancas) en el espacio intercostal entre los arcos laterales de la séptima y octava costillas izquierdas (flechas blancas dobles), que se movilizaba con la respiración. E) Al realizar maniobra de Valsalva, dicha lesión protruyó significativamente hacia la pared torácica. El enfermo fue diagnosticado de hernia pulmonar intercostal probablemente con relación a la vía de entrada de la toroscopia para la realización de una lobectomía superior izquierda.

discreta extensión al espacio intercostal, que había aumentado de tamaño y densidad respecto a la primera TC posquirúrgica (fig. 1). Este hallazgo radiológico fue orientado como una atelectasia pulmonar focal, sin poder descartar recidiva local de su enfermedad neoplásica. El caso fue presentado en el comité multidisciplinar de tumores torácicos de nuestro centro y se decidió realizar biopsia guiada mediante ecografía. La ecografía mostró la presencia de una hernia pulmonar intercostal entre la séptima y la octava costillas izquierdas, claramente demostrada en maniobra de Valsalva (fig. 1), correspondiente a la opacidad pulmonar periférica visualizada en las TC. La paciente permaneció asintomática en todo momento y se decidió actitud expectante.

Las hernias pulmonares son infrecuentes y consisten en protrusiones del pulmón cubierto de pleura a través de la pared torácica¹⁻⁶. Las hernias pulmonares torácicas o intercostales representan la mayoría de casos (70-80%)⁷. Las hernias adquiridas representan entre el 78-80% y se dividen en traumáticas, espontáneas o patológicas. El mecanismo subyacente de las hernias pulmonares adquiridas consiste en una debilidad en el espacio intercostal potenciada por un aumento en la presión intratorácica como tos o esfuerzo físico². La pared torácica presenta mayor debilidad desde la unión condrocostal al esternón y desde el ángulo costal posteriormente a las vértebras². La mayoría de hernias adquiridas están causadas por traumatismo, si bien las de origen posquirúrgico son frecuentes especialmente tras cirugía cardiotorácica por toracoscopia o mínimamente invasiva⁸⁻¹². Habitualmente el lugar de entrada de la toracoscopia no se sutura⁹, por lo que pueden aparecer hernias pulmonares posprocedimiento como en el caso que presentamos.

En la exploración física, las hernias pulmonares suelen presentarse como una masa en la pared torácica que aumenta con tos o maniobra de Valsalva. Pueden ser asintomáticas y detectadas incidentalmente³.

La radiografía de tórax permite una valoración inicial, aunque suele ser normal⁵. Cuando la hernia se visualiza de perfil, puede verse el límite del pulmón más allá de la parrilla costal («lung beyond the rib» sign). En cambio, cuando la hernia se visualiza frontalmente puede detectarse un área focal hiperlucida («lucent lung» sign)³. Las radiografías realizadas en maniobra de Valsalva o espiración pueden aumentar el tamaño de la hernia^{2,3}.

La TC permite el diagnóstico en la mayor parte de los casos, demostrando la protrusión del pulmón a través de la pared torácica. Puede verse aumento del espacio intercostal, excepto en caso de hernias relacionadas con toracoscopia previa³. La administración de contraste intravenoso permite visualizar la vascularización del pulmón herniado y excluir estrangulación¹⁻³. El estudio con espiración o durante maniobra de Valsalva puede demostrar hernias pulmonares ocultas³.

La ecografía torácica permite la valoración de lesiones pulmonares, pared torácica, pleura, diafragma y algunas partes del mediastino, además de servir como guía de una biopsia potencial^{1,13}. Presenta ventajas sobre otras técnicas como la ausencia de radiación ionizante, la posibilidad de realizarla de

forma portátil, la valoración en tiempo real y su accesibilidad¹⁴. La forma presentación de las hernias pulmonares en la ecografía torácica será como lesiones hiperecogénicas intercostales debido a la presencia de pulmón aireado¹ y con ausencia de la línea pleural hiperecogénica entre las 2 costillas del espacio intercostal¹⁵. Puede ser útil en caso de hernias pulmonares cuando no está disponible la TC de forma inmediata o si se presentan de forma atípica en esta prueba de imagen. En nuestro caso, la ecografía torácica permitió el diagnóstico ya que los estudios mediante TC no se realizaron con espiración o maniobra de Valsalva adicionales que potencialmente podrían haber demostrado la hernia pulmonar intercostal no sospechada clínicamente.

Bibliografía

1. Detorakis EE, Androulidakis E. Intercostal lung herniation—the role of imaging. *J Radiol Case Rep*. 2014;8:16–24.
2. Clark AJ, Hughes N, Chisti F. Traumatic extrathoracic lung herniation. *Br J Radiol*. 2009;82:e82–4.
3. Zia Z, Bashir O, Ramjas GE, Kumaran M, Pollock JG, Pointon K. Intercostal lung hernia: Radiographic and MDCT findings. *Clin Radiol*. 2013;68:e412–7.
4. Getzoff A, Shaves S, Carter Y, Foy H. Traumatic lung herniation. *AJR Am J Roentgenol*. 1999;172:1032.
5. Sadler MA, Shapiro RS, Wagreich J, Halton K, Hecht A. CT diagnosis of acquired intercostal lung herniation. *Clin Imaging*. 1997;21:104–6.
6. Bhalla M, Leitman BS, Forcade C, Stern E, Naidich DP, McCuley DI. Lung hernia: Radiographic features. *AJR Am J Roentgenol*. 1990;154:51–3.
7. McAdams HP, Gordon DS, White CS. Apical lung hernia: Radiologic findings in six cases. *AJR Am J Roentgenol*. 1996;167:927–30.
8. Athanassiadi K, Bagaev E, Simon A, Haverich A. Lung herniation: A rare complication in minimally invasive cardiothoracic surgery. *Eur J Cardiothorac Surg*. 2008;33:774–6.
9. Temes RT, Talbot WA, Green DP, Wernly JA. Herniation of the lung after video-assisted thoracic surgery. *Ann Thorac Surg*. 2001;72:606–7.
10. Wiedemann D, Kocher A. Lung herniation after minimally invasive atrial-septal-defect closure. *Eur J Cardiothorac Surg*. 2012;42:590.
11. Afzal MR, Wilson JH. Images in clinical medicine. Lung herniation after cardiac surgery. *N Engl J Med*. 2013;368:e35.
12. Chen S, Huang JH, Huang CY, Chiu KM. Delayed lung herniation after minimally invasive cardiac surgery. *Eur J Cardiothorac Surg*. 2014;45:e176.
13. Koh DM, Burke S, Davies N, Padley SP. Transthoracic US of the chest: Clinical uses and applications. *Radiographics*. 2002;22:e1.
14. Vollmer I, Gayete A. Chest ultrasonography. *Arch Bronconeumol*. 2010;46:27–34.
15. Marlow S, Campbell T, Davis A, Patel HR. Emergency ultrasound in the diagnosis of traumatic extrathoracic lung herniation. *Am J Emerg Med*. 2013;31:633.e1–2.

Diego Varona Porres*, Esther Pallisa, Ana Lucía Sánchez y Oscar Persiva

Servicio de Radiodiagnóstico, Hospital Vall de Hebrón, Barcelona, España

* Autor para correspondencia.

Correo electrónico: dvaronaporres@gmail.com (D. Varona Porres).

<https://doi.org/10.1016/j.arbres.2018.06.020>
0300-2896/

© 2018 SEPAR. Publicado por Elsevier España, S.L.U. Todos los derechos reservados.