

CARTAS AL DIRECTOR

Bronquiectasias y déficit de alfa-1-antitripsina

Sr. Director: Hemos leído con interés la carta de los doctores I. Blanco, H. Canto y F. Carro publicada recientemente en su revista¹, en la que presentan 3 casos de bronquiectasias asociadas a déficit severo de alfa-1-antitripsina.

En nuestro servicio controlamos actualmente a una sola paciente con déficit homocigoto grave, incluida en protocolo de tratamiento con Prolastin®, y que presenta bronquiectasias difusas. Se trata de una mujer de 48 años, cuya historia respiratoria se remonta 9 años atrás con disnea progresiva que en la actualidad es de mínimos esfuerzos, tos con expectoración mucosida diaria y frecuentes exacerbaciones que cursan con sibilancias audibles y broncorrea purulenta, habiendo precisado varios ingresos hospitalarios por insuficiencia respiratoria aguda. Sus niveles de alfa-1-antitripsina en sangre son de 27,5 mg/dl (18% según nuestros valores de referencia), con un fenotipo PiZZ. En fase estable muestra una función pulmonar con una obstrucción muy severa (grado IV/IV), gran atrapamiento aéreo y respuesta broncodilatadora positiva. La capacidad de transferencia de CO es del 58% y el índice DLCO/VA de 69%. Gasométricamente muestra una PO₂ de 45 mmHg, y una PCO₂ de 48 mmHg. En la radiografía de tórax se aprecia una marcada hiperinsuflación con aumento de la trama en ambas bases. La TAC torácica realizada con técnica de alta resolución evidencia la existencia de bronquiectasias saculares en ambos lóbulos inferiores, así como un sistema bulloso bilateral y difuso. La paciente se encuentra actualmente en fase de valoración para trasplante pulmonar.

La asociación entre déficit de alfa-1-antitripsina y bronquiectasias difusas es conocida desde hace años^{2,3}, si bien éstas inicialmente no fueron consideradas un hecho relevante; incluso dos de los 23 pacientes descritos originalmente por uno de los descubridores de la enfermedad, Eriksson, tenían bronquiectasias difusas⁴. La no realización sistemática en los pacientes reseñados inicialmente de una técnica invasiva, como es la broncografía, nos impide conocer la prevalencia exacta de bronquiectasias en los mismos. En la actualidad, sin embargo, como apuntan Blanco et al, el empleo de una técnica mucho menos agresiva, como es la TAC torácica de alta resolución, parece demostrar que la asociación bronquiectasias-déficit de alfa-1-antitripsina (con o sin enfisema) es más frecuente de lo que inicialmente se pensaba. Guest y Hansell en 1992, utilizando esta técnica, encuentran bronquiectasias en 7 de los 17 pacientes con déficit de alfa-1-antitripsina estudiados (uno de ellos con voluminosas bronquiectasias quísticas)⁵. En nuestra paciente las bronquiectasias coexisten con un enfisema bulloso, tanto funcional como anatómico, y el diagnóstico se sospechó por la disminución severa de la fracción alfa-1 en el proteinograma, habiendo estado la paciente catalogada durante años de asma crónica severa, por lo que coincidimos con

Blanco et al en la importancia de la determinación sistemática del proteinograma en el protocolo de EPOC, asma y bronquiectasias.

V. Roig Figueroa, A. Herrero Pérez y R. Castrodeza Sanz
Servicio de Neumología.
Hospital Clínico Universitario de Valladolid.

1. Blanco Blanco I, Canto Argiz H, Carro del Camico F. Bronquiectasias en pacientes con déficit severo de alfa-1-antitripsina: ¿Una asociación frecuente? Arch Bronconeumol 1994; 30: 473.
2. Longstreth GF, Weitzman SA, Browning RJ, Lieberman J. Bronchiectasis and homozygous alpha-1-antitrypsin deficiency. Chest 1975; 67 (2): 233-234.
3. Jones DK, Godden D, Cavanagh P. Alpha-1-antitrypsin deficiency presenting as bronchiectasis. Br J Dis Chest 1985; 79: 301-304.
4. Eriksson S. Studies in Alpha-1-Antitrypsin deficiency. Acta Med Scan 1965; 177 (432): 1-85.
5. Guest PJ, Hansell DM. High resolution computed tomography in emphysema associated with alpha-1-antitrypsin deficiency. Clin Radiol 1992; 45: 260-266.

Bronquiolitis obliterante y neumonía organizada: dos entidades clinicohistológicas del ácido pulmonar

Sr. Director: El editorial "Bronquiolitis obliterante: dificultades de la definición" publicado en el número de enero de ARCHIVOS DE BRONCONEUMOLOGÍA¹ creemos merece algunos comentarios tendentes a transmitir nuestra opinión en aras de aportar mayor claridad en el tema.

El artículo, de meritorio desarrollo expositivo en general, pensamos no lo es tanto en cuanto a planteamiento. Se desarrolla el tema de las bronquiolitis en una clara dirección: desde el análisis biopsico exhaustivo a los datos clínicos, y ese planteamiento, a nuestro entender, poco favorece las bases sobre las que se asienta el diagnóstico clínico de presunción.

El primer nivel de confusión, como comentan los editorialistas, es por supuesto terminológico. El término obliterante viene de la palabra latina *oblitterare*: obstruir o cerrar un conducto o cavidad. ¿Es ese el hallazgo básico que comunica el patólogo en el estudio de una pieza de tejido pulmonar con bronquiolitis? El comienzo de este término aplicado a las bronquiolitis se sitúa en 1977 cuando Geddes² describe una enfermedad de vía aérea progresiva con obstrucción al flujo aéreo, asociada a artritis reumatoidea y la denominó bronquiolitis obliterante (BO), y al poco tiempo Davison³ describe una enfermedad alveolar a la que llamó neumonitis organizada criptogénica (NOC). Estos 2 grupos tenían y creemos que tienen suficiente entidad sindrómica para diferenciar procesos del ácido pulmonar más o menos distales, aunque histológicamente se produzca solapamiento en algunos casos.

Nuestra experiencia plasmada en la comunicación en los recientes congresos de la SEPAR y ERS en 1993⁴ viene a corroborar lo referido. Sobre 12 casos de afección de vía aérea distal demostrados en su mayoría por biopsia quirúrgica, fue posible separar dos grupos clinicopatológicos: a) inflamación predominantemente distal, en conductos alveolares y bronquiolos membranosos, símil NOC, y b) inflamación predominantemente proximal, de primeras generaciones bronquiolares, símil BO pura. El patólogo en justa consecuencia diagnosticó procesos de mera infiltración (relleno) de vía aérea y alvéolos en contraposición a estrechez (constricción) de la luz de los bronquiolos que aumenta la resistencia al flujo aéreo. La conocida bronquiolitis obliterante y neumonía organizada (BOOP en inglés) o NOC es ejemplo de lo primero y la enfermedad de la vía aérea pequeña de lo segundo. Es por tanto clave en nuestra opinión dilucidar ya desde el cuadro clínico inicial del paciente un trastorno infiltrativo-restrictivo de otro obstructivo.

Tanto fue válido el trabajo de Epler, aparecido en la prestigiosa *New England Journal Medicine* en 1985⁵, en cuanto separó definitivamente la BOOP de otros trastornos restrictivos como fibrosis intersticial idiopática por las peculiaridades histológicas, clínicas, radiológicas y pronósticas, confusas hasta entonces. Pero al añadir el término bronquiolitis obliterante a la neumonía organizada predominante, posible fruto de su afán de diferenciar la entidad con otros procesos de inflamación alveolar, sentó una confusión por la aproximación de conceptos, uno distal predominante y otro proximal predominante. Investigadores ingleses, descubridores de la división clinicohistológica de la unidad terminal pulmonar, no dejan de criticar a través de varios editoriales^{6,7} la fama adquirida por la denominación BOOP, por confusa. En nuestra opinión y la de otros estudiosos del tema, el uso de un término descriptivo patológico secundario, BO, para definir una condición clínica primariamente alveolar ha causado la confusión existente.

En conclusión, creemos que debería ser válida desde el punto de vista diagnóstico la división en afecciones distales y proximales del ácido pulmonar sustentada en criterios clínicos, radiológicos y funcionales, y aunque la pureza extrema del patólogo no la compartiera absolutamente creemos que por concepto de relatividad, esto es de predominio de lesiones, incluso la llegan a aceptar cuando le expone la opinión clínica sobre la biopsia pulmonar que va a estudiar.

A. Pacheco y L. Fogné
Hospital Ramón y Cajal.
Madrid.

1. Orriols R, Bravo C. Bronquiolitis obliterante: dificultades de la definición. Arch Bronconeumol 1995; 31: 1-2.
2. Geddes DM, Corrin B, Brewerton DA, Davis RJ, Turner-Warwick M. Progressive airway obliteration in adults and its association with rheumatoid disease. Q J Med 1977; 46: 427-444.
3. Davison AG, Heard BE, McAllister WAC, Turner-Warwick M. Cryptogenic organi-



- zing pneumonia. Q J Med 1983; 52: 382-394.
4. Pacheco A, Fogue L, Vidal R, Delgado E, García Rull S, Pérez E, Sueiro A. Bronchiolitis obliterante: análisis clinicomorfológico en 12 casos. Libro de Congresos. XXVI Congreso SEPAR. Sevilla. 20-24 abril de 1993. Arch Bronconeumol 1993; 29: 47.
 5. Epler GR, Colby TV, McLoud TC, Carrington CB, Gaensler EA. Bronchiolitis obliterans organizing pneumonia. N Engl J Med 1985; 312: 152-158.
 6. Geddes DM. BOOP and COP. Editorial. Thorax 1991; 46: 545-547.
 7. Du Bois RM, Geddes DM. Obliterative bronchiolitis, cryptogenic pneumonitis and bronchiolitis obliterans organizing pneumonia: three names for two different conditions [editorial]. Eur Respir J 1991; 4: 774-775.

Derrame pleural asociado a osteomielitis vertebral

Sr. Director: La osteomielitis vertebral (OV) es una infección monobacteriana siendo el *S. aureus* el germen más frecuentemente aislado¹. Existe un gran polimorfismo clínico en su presentación. Entre la aparición de los síntomas y el diagnóstico pueden superarse 6-8 semanas². El dolor a la presión en apófisis espinosas es el hallazgo clínico más importante³. La VSG es el marcador analítico más útil en cuanto al diagnóstico y seguimiento. La TAC ha demostrado ser de gran utilidad en la OV siendo el aislamiento microbiológico a partir de cultivo tisular el diagnóstico de certeza⁴. La antibioterapia prolongada (4-6 semanas) más inmovilización es la actitud terapéutica más aceptada. Presentamos un caso de OV que se inició como dolor costal, hipoxemia y derrame pleural bilateral.

Paciente de 61 años con diabetes mellitus tipo II que cuatro días antes de ingresar presentó bruscamente dolor pleurítico en hemitórax izquierdo, escalofríos y disnea. Se trató inicialmente con amoxicilina/clavulánico oral siendo remitido a nuestro centro por persistencia de sintomatología. Al ingreso presentaba temperatura de 38,2 °C, hipofonía en base pulmonar izquierda y la presión en parrilla costal izquierda era dolorosa. El resto de la exploración era normal. Análiticamente destacaba una glucemia de 251 mg/dl y una VSG de 52 mm siendo resto de bioquímica y hemograma normales. La pO₂ era 60 mm, la pCO₂ 20 mm y el pH de 7,47. La radiografía de tórax presentaba derrame pleural izquierdo sin otras alteraciones. La toracocentesis demostró un líquido pleural con criterios de exudado y predominio de LPN; el cultivo del líquido pleural fue negativo y la citología no demostró celularidad neoplásica. La gammagrafía de ventilación/perfusión fue de baja probabilidad para embolismo pulmonar; 48 horas después del ingreso se extrajeron tres hemocultivos por pico febril aislándose *S. aureus*. Se inició tratamiento con cloxacilina sospechándose bacteriemia por catéter. El paciente continuó con intenso dolor costal izquierdo y el derrame pleural se hizo bilateral. Dos semanas después de iniciado el tratamiento antibiótico se retiró éste presentando el paciente fiebre pocas horas después. De nuevo se aisló *S. aureus* en 3/3 hemocultivos. Ante la sospecha de OV se realizó TAC que demostró derrame pleural bilateral y marcada destrucción de D8 sin afectación del canal medular (fig. 1). La PAAF con aguja de Craig obtuvo material de la vértebra afectada del cual se aisló *S. aureus*. Se reinició tratamiento con cloxacilina manteniéndose éste durante 6 semanas. Al alta el derrame pleural había desaparecido totalmente y el paciente presentaba dolor costal ocasional.

La sospecha clínica inicial en nuestro paciente fue de TEP, siendo este diagnóstico de

baja probabilidad en la gammagrafía. La bacteriemia por *S. aureus* inicialmente se atribuyó a contaminación por el catéter y se inició tratamiento antibiótico en este sentido. Se excluyeron razonablemente otras patologías: neoplásica, tuberculosis, colagenosis, etc., mediante estudios analíticos, endoscópicos, bacteriológicos, así como de citología y biopsia pleural. La recurrencia de la fiebre al retirar antibióticos hizo pensar en una OV como foco de la bacteriemia.

La presencia de derrame pleural estéril en la OV es excepcional. Han sido descritos 2 casos en la literatura^{5,6}. Pensamos que el dolor costal intenso se debe a compresión de raíces nerviosas y que la hipoxemia es secundaria a restricción respiratoria antiálgica. El derrame pleural es consecuencia de irritación pleural por proceso infeccioso contiguo.

Comunicamos este caso para hacer hincapié en la variabilidad clínica de presentación de la OV y la necesidad de un exhaustivo estudio de la columna vertebral ante un derrame pleural de origen desconocido.

A. Mateos-Colino, J. Flórez Gutiérrez*
y R. Monte Secades

*Sección de Neumología.
Servicio de Medicina Interna.
Hospital Xeral-Calde de Lugo.

1. Salpico FL, Montgomerie JZ. Vertebral Osteomyelitis. Infec Dis North Am Vol 4 Sept 1990; 539-550.
2. Gómez Rodríguez N, Martínez Vázquez C, Sopena B, Portela J, Carbajo M, Gueirra V, Arasa X, Barrio Gómez E. Espondilitis no tuberculosa. Estudio multicéntrico de 19 casos. Rev Clin Esp 1989; 289-296.
3. Stauffer RN. Pyogenic vertebral osteomyelitis. Orthop Clin North Am 1975; 6: 1.015-1.027.
4. Duquenooy A, Delcambre B, Duquesnoy B, Bar P. Elements cliniques et radiogra-

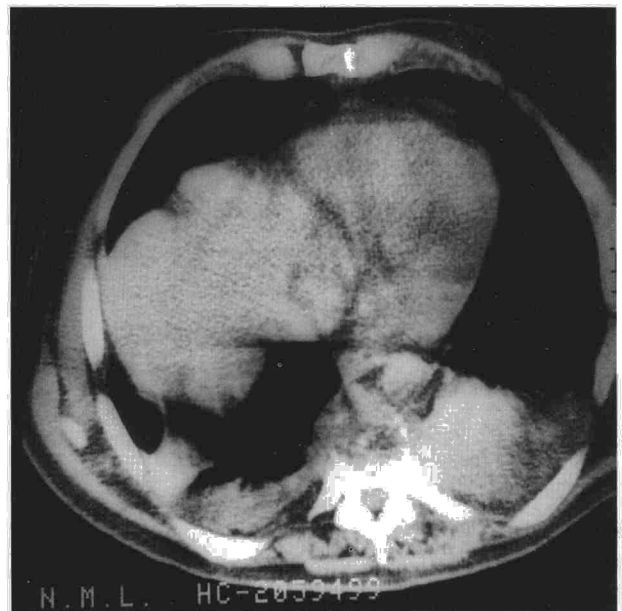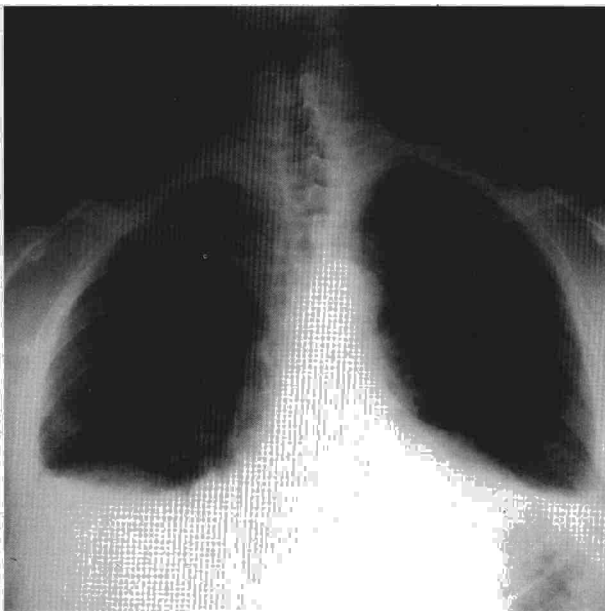


Fig. 1. Radioscopia PA y TAC torácicas correspondientes al caso citado en el texto.