



Nota clínica

Tratamiento endoscópico de metástasis en bronquios principales de sarcoma: aportación de 2 casos

Carmen Montero*, Paz Valiño, Ana Souto, María del Mar Fernández, Juan Suárez y Héctor Vereá

Servicio de Neumología, Hospital Universitario, A Coruña, España

INFORMACIÓN DEL ARTÍCULO

Historia del artículo:

Recibido el 25 de marzo de 2009

Aceptado el 2 de abril de 2009

On-line el 21 de junio de 2009

Palabras clave:

Leiomiomasarcoma

Sarcoma

Metástasis bronquiales

Tratamiento endoscópico

RESUMEN

El leiomiomasarcoma es un tumor que puede localizarse en tejidos blandos o en órganos. El tratamiento consiste en la resección quirúrgica completa del tumor. El pronóstico es difícil de predecir y después de un largo período sin enfermedad pueden aparecer metástasis a distancia. Las metástasis pulmonares son frecuentes, pero su localización en bronquios principales con atelectasia pulmonar es muy rara.

Presentamos 2 casos de atelectasia pulmonar y neumonitis obstructiva secundaria a metástasis en bronquios principales de un leiomiomasarcoma de útero y de un leiomiomasarcoma de muslo, respectivamente, que tratamos con resección endoscópica. Analizamos el papel del tratamiento endoscópico con láser para paliar los síntomas y como ayuda previa a la realización de otro tipo de tratamiento oncológico.

© 2009 SEPAR. Publicado por Elsevier España, S.L. Todos los derechos reservados.

Endoscopic Treatment of Metastasis in the Main Bronchi From Sarcoma: A Report of 2 Cases

ABSTRACT

Leiomyosarcoma is a cancer that can affect the soft tissues or organs. The standard treatment is complete tumor resection. Prognosis is difficult to predict and distant metastases can occur after a long disease-free period. Lung metastases are common but metastasis to the main bronchi with pulmonary atelectasis is very rare.

We describe 2 cases of pulmonary atelectasis and obstructive pneumonitis due to metastasis to the main bronchi from leiomyosarcoma of the uterus in one of the patients and leiomyosarcoma of the thigh in the other. Both patients were treated with endoscopic resection. We discuss the role of endoscopic laser treatment in the palliation of symptoms and as an initial procedure before other cancer treatments are started.

© 2009 SEPAR. Published by Elsevier España, S.L. All rights reserved.

Keywords:

Leiomyosarcoma

Sarcoma

Bronchial metastases

Endoscopic treatment

Introducción

Los sarcomas de partes blandas son muy infrecuentes. La incidencia anual estimada es de 38 casos por millón¹. Este tipo de tumor se localiza con mayor frecuencia en las extremidades, el tronco y las vísceras. En las mujeres, los leiomiomasarcomas asientan en el útero en un 40% de los casos² y representan aproximadamente el 4-9% de todos los tumores invasivos de este órgano³. Las metástasis pulmonares son frecuentes en los sarcomas⁴, pero las metástasis en bronquios principales que causan neumonitis obstructiva y atelectasia pulmonar son muy raras^{5,6}, y hay poca experiencia sobre el papel de la broncoscopia intervencionista para tratar estas lesiones. En metástasis endobronquiales de otros tumores sólidos se ha demostrado que el tratamiento endoscópico

es un método efectivo para mejorar la calidad de vida y aumentar la supervivencia⁷.

Presentamos a continuación 2 casos: una paciente operada de un leiomiomasarcoma de útero y otra intervenida de un leiomiomasarcoma de muslo. Ambas presentaron una metástasis pulmonar única con gran crecimiento endobronquial, tras un largo período sin enfermedad, y en ambos casos se resolvieron la atelectasia y la insuficiencia respiratoria con tratamiento endoscópico. Analizamos el papel que tiene el tratamiento endoscópico en este tipo de metástasis.

Observaciones clínicas

Caso 1

Mujer de 58 años, no fumadora y sin otros hábitos tóxicos. En 1999 se le había realizado una histerectomía total y anexectomía

* Autor para correspondencia.

Correo electrónico: carmen.montero.martinez@sergas.es (C. Montero).

bilateral. En la pieza quirúrgica se detectó un leiomioma submucoso. El estudio de anexos y resto del útero fue normal. No se detectaron metástasis. Se indicó tratamiento adyuvante con cisplatino y adriamicina, del que se completaron 6 ciclos.

En marzo de 2005 consultó por tos y disnea, y en la radiografía de tórax se observó una masa de 6 cm de diámetro en el hemitórax izquierdo. La analítica fue normal. Una tomografía computarizada (TC) de tórax, abdomen y pelvis mostró una única masa de 6 cm localizada en el hemitórax izquierdo y en contacto con el mediastino. La broncoscopia fue normal y en la exploración ginecológica no se observó recidiva tumoral. Se extirpó la masa mediante toracotomía y se confirmó que había infiltración de la pleura mediastínica por un leiomioma, y posteriormente se inició tratamiento con isofosfamida. En marzo de 2007 la paciente presentó disnea, tos y fiebre, y en la radiografía de tórax se observaba pérdida de volumen del pulmón izquierdo. La TC de tórax y abdomen mostró una masa en el hilio izquierdo que ocluía el bronquio principal izquierdo (BPI), con neumonía, y la broncoscopia evidenció una tumoración polipoide que ocluía casi por completo el BPI (fig. 1). La biopsia bronquial confirmó que correspondía a un leiomioma. Se inició tratamiento antibiótico con ceftazidima y amikacina, y se procedió a la resección endoscópica de la tumoración tras fotocoagulación con láser de diodos (Diomed), con broncoscopio rígido. Después de este tratamiento pudo observarse que la tumoración asentaba en la pared posterior del bronquio del lóbulo superior izquierdo, y que los segmentos del lóbulo superior izquierdo y el bronquio del lóbulo inferior izquierdo tenían una apariencia macroscópica normal (fig. 2). La radiografía de tórax objetivó una gran mejoría, y en la TC sólo se observó una pequeña lesión tumoral residual de 7 mm de diámetro en el lóbulo superior izquierdo. La paciente se encontraba totalmente asintomática cuando se le dio el alta. A los 2 años de seguimiento continúa asintomática, pero presenta de nuevo una lesión tumoral en la zona de resección de la masa mediastínica, que se interpreta como recidiva local. No se observan, sin embargo, síntomas respiratorios ni alteraciones en la TC que hagan sospechar un crecimiento bronquial. Se le ha indicado radioterapia.

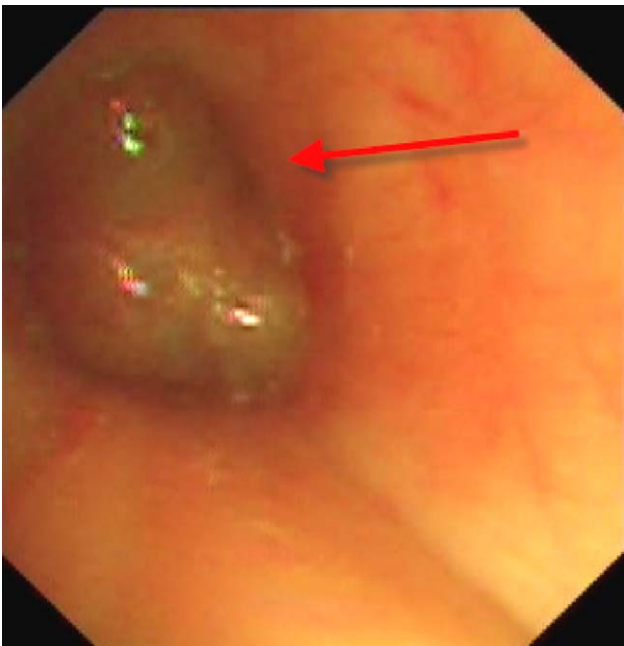


Figura 1. Tumoración polipoide que ocluye el bronquio principal izquierdo.

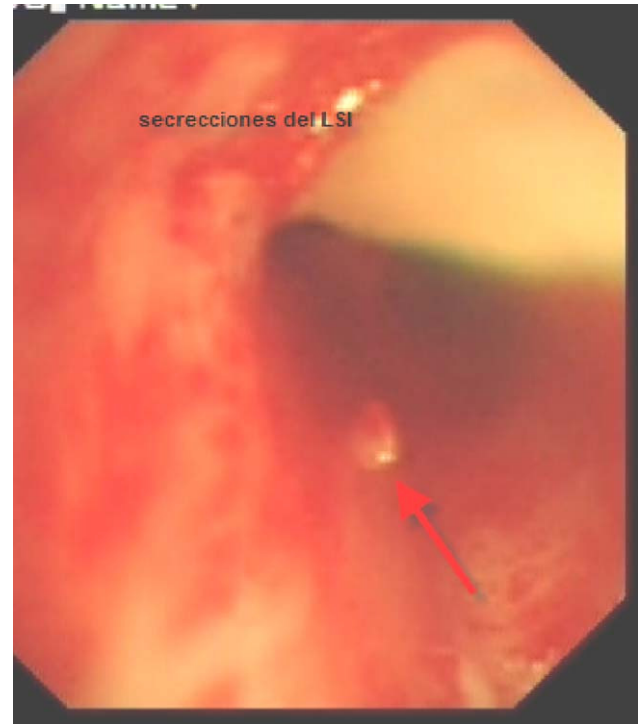


Figura 2. Lesión tumoral residual en la pared del bronquio del lóbulo superior izquierdo después de la resección. Se observan segmentos del lóbulo superior izquierdo permeables y que drenan las secreciones retenidas.

Caso 2

Mujer de 71 años que refería tos de una semana de evolución, dolor en el hemitórax izquierdo y, en las últimas 48 h, disnea. Nunca había fumado y hacía 10 años que se había operado de un leiomioma en el muslo, de 8 cm de diámetro, cuyos bordes quirúrgicos no presentaban enfermedad. En las revisiones no se había detectado enfermedad. En la exploración física presentaba buen estado general. La temperatura era de 37,5 °C y la presión arterial de 140/90 mmHg; la única alteración en la exploración física era la abolición total del murmullo vesicular del hemitórax izquierdo. La analítica era normal. La gasometría arterial respirando aire ambiente mostraba: presión arterial de oxígeno de 57 mmHg, presión arterial de anhídrido carbónico de 35 mmHg y pH de 7,44. En la radiografía de tórax se apreció una atelectasia completa del pulmón izquierdo (fig. 3). La TC mostró una masa de 5 cm en el lóbulo superior izquierdo que protuía el BPI y producía colapso pulmonar. No había evidencia de adenopatías mediastínicas ni de metástasis en el abdomen y la pelvis. En la broncoscopia se observó que había una tumoración polipoide en la parte distal del BPI que lo ocluía totalmente. La biopsia bronquial mostró que correspondía a un leiomioma. Tras iniciar tratamiento antibiótico con amoxicilina-ácido clavulánico por vía intravenosa desapareció la fiebre, pero persistió la atelectasia pulmonar con insuficiencia respiratoria. Se realizó fotocoagulación con láser Diomed y se procedió a la resección broncoscópica de la masa del BPI. Con esta exploración se confirmó que la tumoración procedía del lóbulo superior izquierdo y del BPI, y que el bronquio del lóbulo inferior izquierdo no estaba afectado. En el postoperatorio la paciente presentó un neumotórax izquierdo que se resolvió con tubo de drenaje, y la radiografía de tórax (fig. 4) evidenció una masa en el lóbulo superior izquierdo y la resolución de la atelectasia del pulmón izquierdo. La gasometría basal después de la intervención mostró:

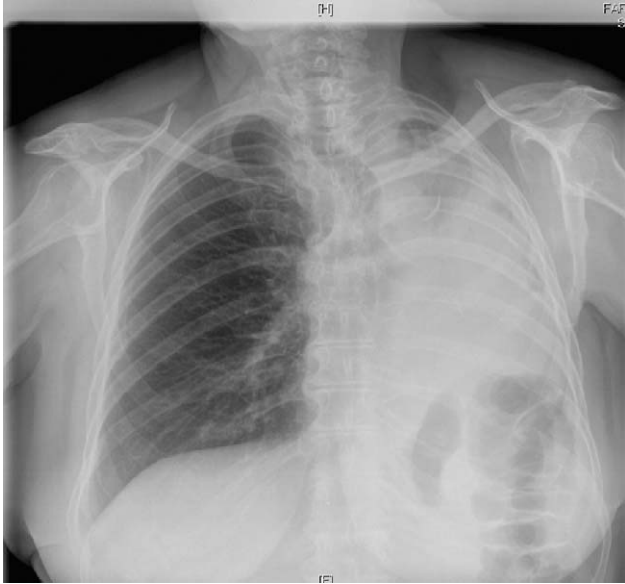


Figura 3. Atelectasia pulmonar completa, secundaria a crecimiento endobronquial de metástasis.

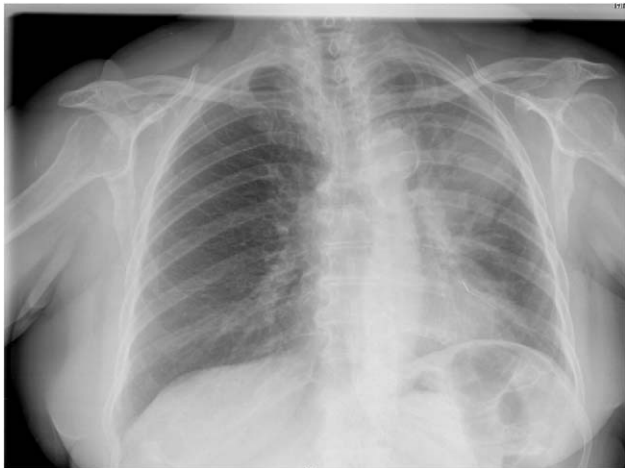

Figura 4. Resolución de la atelectasia después del tratamiento endoscópico. Se observa la masa en el lóbulo superior izquierdo.

presión arterial de oxígeno de 76 mmHg, presión arterial de anhídrido carbónico de 39 mmHg y pH de 7,41. La paciente fue dada de alta sin síntomas, y se completó el estudio de extensión mediante tomografía por emisión de positrones y resonancia magnética cerebral, que mostraron que sólo había esta metástasis. Posteriormente se realizó una neumonectomía izquierda. Los ganglios mediastínicos y el borde quirúrgico bronquial no estaban afectados. Actualmente la paciente sigue controles en el Servicio de Oncología, y tras 6 meses de seguimiento no hay evidencia de enfermedad.

Discusión

El tratamiento del leiomioma consiste en la extirpación quirúrgica completa del tumor. Sin embargo, aunque la resección sea completa, pueden aparecer metástasis a distancia tras largos períodos sin enfermedad. El pulmón es un lugar frecuente de

metástasis. Rose et al⁴, que estudiaron 73 autopsias de pacientes que habían fallecido por leiomioma de útero, demostraron que el patrón metastásico era por vía hematogena y que el pulmón era un lugar frecuente de metástasis. La quimioterapia es poco efectiva para el tratamiento de estos tumores⁸, y por ello surge como alternativa terapéutica la resección quirúrgica de las metástasis. Un estudio⁹ sobre 133 casos de metastectomía por tumores malignos de útero, que incluyó 11 casos de leiomioma, mostró una supervivencia a los 5 años del 38%, y en el análisis multivariante el único factor predictor de buen pronóstico fue un intervalo de tiempo sin enfermedad superior a 12 meses. Otros estudios que han abordado el tema de la metastectomía en metástasis de tumores sólidos también concluyen que el período de tiempo sin enfermedad y la resección completa de las metástasis son los factores más importantes en el pronóstico¹⁰⁻¹².

Las metástasis en bronquios principales son muy infrecuentes. En una revisión de 1.400 autopsias se observaron metástasis pulmonares en el 30% de los casos, pero sólo en el 2% afectaban a los bronquios principales^{13,14}. En algunos tumores con metástasis en bronquios principales se observó un patrón de crecimiento tumoral de tipo polipoide que ocluye de forma extensa la luz bronquial, pero sin infiltración de la pared bronquial¹³⁻¹⁵. La resección quirúrgica de este tipo de metástasis requiere extirpar mucho tejido pulmonar, motivo por el cual algunos autores proponen realizar broncoscopia rígida para evaluar con exactitud la extensión del tumor en el bronquio y evitar la resección innecesaria de tejido pulmonar. En algún paciente se ha efectuado incluso broncotomía. Otra opción terapéutica es la resección endoscópica¹⁶. Aunque no hay datos específicos sobre el beneficio de este tratamiento en metástasis de sarcomas, se ha observado que en otros tumores la desobstrucción bronquial mejora la calidad de vida y la supervivencia⁷.

Nuestros casos demuestran que la broncoscopia intervencionista tiene un papel importante para evaluar la extensión tumoral endobronquial antes de la metastectomía y resolver complicaciones locales, así como para paliar los síntomas cuando ésta no está indicada. Este tratamiento debe incluirse en el abordaje oncológico de este tipo de metástasis.

Bibliografía

- Gutiérrez JC, Pérez EA, Franceschi D, Moffat Jr JL, Livingstone AS, Koniaris LG. Outcomes for soft-tissue sarcoma in 8249 cases from a large state cancer registry. *J Surg Res.* 2007;141:105-14.
- Toro JR, Travis LB, Wu HJ, Zhu K, Fletcher CD, Devesa SS. Incidence patterns of soft tissue sarcomas, regardless of primary site in the surveillance, epidemiology and end results program 1978-2001: an analysis of 26,758 cases. *Int J Cancer.* 2006;119:2922-30.
- Brooks SE, Zhan M, Cote T, Baquet CR. Surveillance, epidemiology, and end results analysis of 2677 cases of uterine sarcoma 1989-1999. *Gynecol Oncol.* 2004;93:204.
- Rose PG, Piver MS, Tsukada Y, Lau T. Patterns of metastasis in uterine sarcoma. An autopsy study. *Cancer.* 1989;63:935-8.
- Braman SS, Whitcomb ME. Endobronchial metastases. *Arch Intern Med.* 1975;135:543-7.
- Gerst PH, Levy J, Swaminathan K, Kshetry V, Albu E. Metastatic leiomyosarcoma of the uterus: unusual presentation of a case with late endobronchial and small bowel metastases. *Gynecol Oncol.* 1993;49:271-5.
- Fournel C, Bertletti L, Nguyen B, Vergnon JM. Endobronchial metastases from colorectal cancer: natural history and role of interventional bronchoscopy. *Respiration.* 2009;77:63-9.
- Leitao MM, Brennan MF, Hensley M, Sonoda Y, Hummer A, Bhaskaran D, et al. Surgical resection of pulmonary and extrapulmonary recurrences of uterine leiomyosarcoma. *Gynecol Oncol.* 2002;87:287-94.
- Anraku M, Yokoi K, Nakagawa K, Fujisawa T, Nakajima J, Akiyama H. Metastatic Lung Tumor Study Group of Japan, et al. Pulmonary metastases from uterine malignancies: results of surgical resection in 133 patients. *J Thorac Cardiovasc Surg.* 2004;127:1107-12.
- Anderson TM, McMahon JJ, Nwogu CE, Pombo MW, Urschel JD, Driscoll DL, et al. Pulmonary resection in metastatic uterine and cervical malignancies. *Gynecol Oncol.* 2001;83:472-6.

11. Pagés Navarrete C, Ruiz Zafra J, Simón Adiego C, Díez Piña JM, Cueto Ladrón de Guevara A, Sánchez-Palencia Ramos A. Surgical treatment of pulmonary metastasis: survival study. Arch Bronconeumol. 2000;36:569-73.
12. Ley Tao MM, Bregan MF, Hensley M, Sonoda Y, Hummer A, Bhaskaran D, et al. Surgical resection of pulmonary and extrapulmonary recurrences of uterine leiomyosarcoma. Gynecol Oncol. 2002;87:287-94.
13. Giudice JC, Komansky H, Gordon R. Endobronchial metastasis of uterine leiomyosarcoma. JAMA. 1979;41:1684.
14. Flynn KJ, Kim HS. Endobronchial metastasis of uterine leiomyosarcoma. JAMA. 1978;240:2080.
15. Warren WH, Bleck P, Kittle CF, Faber LP. Surgical management of pulmonary metastatic leiomyosarcoma with gross endobronchial extension. Ann Thorac Surg. 1990;50:739-42.
16. Richman M, Au J, Aoyama CH, Kamangar N. Endobronchial metastases of gynecologic leiomyosarcoma. A case report and review of the literature. J Bronchol. 2007;14:131-3.