

Evolución posquirúrgica de 7 sarcomas pulmonares primitivos

M.E. Corpa-Rodríguez, S. Mayoralas-Alises, J. García-Sánchez, J.L. Gil-Alonso, P. Díaz-Agero y M. Casillas-Pajuelo

Servicio de Cirugía Torácica. Hospital Universitario La Paz. Madrid. España.

Los sarcomas primitivos pulmonares son muy raros, pero no los metastásicos. Se analizaron 7 sarcomas primarios operados en nuestro servicio entre 1985 y 2001. El diagnóstico histológico preoperatorio fue correcto en 2 pacientes. Se realizó cirugía en todos. En uno se amplió la resección a aurícula izquierda, en otro a pared torácica y en otros 2 se extirpó pleura parietal. Se consideró cirugía completa en 6 casos. En el estudio histológico 4 fueron fibrohistiocitomas malignos, uno angiosarcoma, uno sarcoma osteogénico y uno sarcoma indiferenciado. Las adenopatías extirpadas estaban libres de tumor.

Se hizo tratamiento complementario en 3 pacientes. En los 3 de mayor supervivencia se realizó sólo cirugía, con un seguimiento de 16, 9 y 4 años, respectivamente. Uno tiene actualmente una recidiva tumoral nodular en pulmón único. En cuanto a los fallecidos, 3 murieron antes de un año y otro después de 24 meses de evolución.

En conclusión, la cirugía en los sarcomas pulmonares primitivos puede conseguir una elevada supervivencia.

Palabras clave: Sarcomas pulmonares. Fibrohistiocitoma maligno. Angiosarcoma.

Introducción

Los sarcomas primarios pulmonares son un grupo de tumores cuya frecuencia se estima en menos del 0,5% de todos los tumores malignos^{1,2}. Debido a su rareza, la experiencia con este tipo tumoral es limitada y resulta difícil precisar los tipos histológicos más frecuentes. Antes de considerarlos tumores primarios de localización pulmonar es necesario excluir la presencia de un sarcoma en cualquier otro lugar. No obstante, los sarcomas extratorácicos rara vez permanecen ocultos y sus metástasis en el pulmón son frecuentemente múltiples.

Correspondencia: Dra. M.E. Corpa-Rodríguez.
Servicio de Cirugía Torácica. Hospital Universitario La Paz.
P.º de la Castellana, 261. 28046 Madrid. España.
Correo electrónico: ctoracica.hulp@salud.madrid.org
Recibido: 29-3-2005; aceptado para su publicación: 12-4-2005.

Postoperative Course in 7 Cases of Primary Sarcoma of the Lung

Unlike lung metastases of extrapulmonary sarcomas, primary sarcoma of the lung is very rare. We analyzed 7 primary sarcomas treated surgically in Hospital Universitario La Paz, Madrid, Spain between 1985 and 2001. Preoperative histologic diagnosis was correct for 2 patients. Surgery was performed in all 7 patients. Resection was extended to the left atrium in 1 patient, to the chest wall in another, and the parietal pleura were removed from 2 others. Surgical resection was considered complete in 6 cases. Histology revealed 4 cases of malignant fibrous histiocytoma, 1 angiosarcoma, 1 osteogenic sarcoma, and 1 undifferentiated sarcoma. Enlarged lymph nodes removed during surgery were tumor free.

Three patients received complementary treatment. The 3 longest-surviving patients were treated with surgery alone; at the end of the study, these patients remained alive 16, 9, and 4 years after surgery. One patient has a recurrent lymph node tumor in a single lung. Three patients died within 1 year and another died 24 months after surgery. In conclusion, surgical treatment of primary sarcoma of the lung can achieve good survival.

Key words: Lung sarcoma. Malignant fibrous histiocytoma. Angiosarcoma.

El propósito de esta publicación es presentar una serie de 7 sarcomas primarios pulmonares intervenidos en nuestro servicio en 16 años, y se analizan las características tanto clínicas como histológicas y la supervivencia.

Observación clínica

Desde 1985 hasta 2001 se operaron en el Servicio de Cirugía Torácica del Hospital Universitario La Paz de Madrid 7 pacientes con sarcomas primitivos pulmonares, de los cuales 6 eran varones. Sus edades estaban comprendidas entre los 42 y los 66 años, con una edad media de 55 años. Cinco presentaban síntomas respiratorios, y 2 de éstos, afectación del estado general, astenia y pérdida de peso. En 2 casos el descubrimiento fue casual por la presencia de una imagen radiológica pulmonar realizada por otro motivo.

La radiografía torácica (fig. 1) mostraba una masa tumoral, generalmente bien circunscrita, de tamaño variable entre 5 y

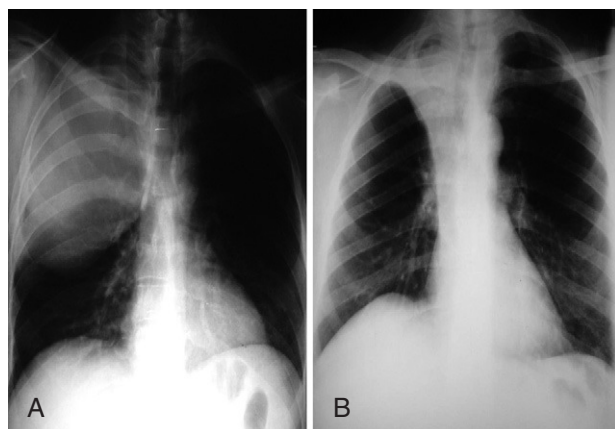


Fig. 1. Radiografía de tórax de masa de 15 cm (A) y radiografía de tumor con atelectasia (B).

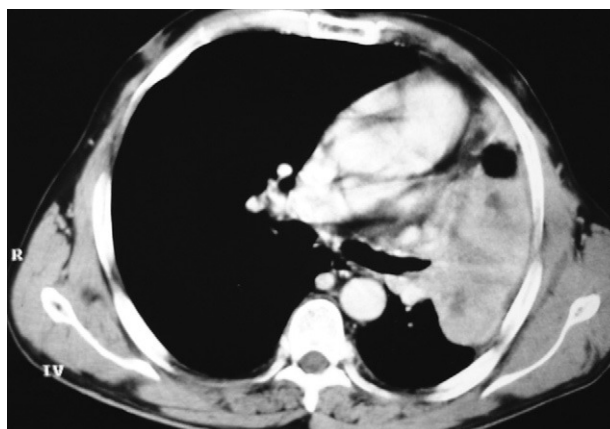


Fig. 2. Tomografía axial computarizada correspondiente al caso número 4, donde se aprecia la excavación central del tumor.

20 cm, acompañada de atelectasia en 2 ocasiones. La tomografía computarizada (TC) (fig. 2) permitió evaluar la extensión tumoral y demostró afectación de la pared torácica en un caso, con destrucción costal, y en 2 enfermos se objetivaron adenopatías mediastínicas > 1 cm.

Se realizó fibrobroncoscopia en todos los pacientes y en 3 ocasiones se evidenció tumor visible, pero sólo en 2 la biopsia proporcionó el diagnóstico correcto. Se practicaron 2 punciones transparietales (punción aspirativa con aguja fina), cuyo examen se etiquetó erróneamente de carcinoma. En 3 pacientes se llevaron a cabo estudios de extensión (TC abdominal, gammagrafía ósea, TC cerebral y ecografía abdominal) que no evidenciaron tumor en otras localizaciones. En 2 pacientes

con sospecha de adenopatías tumorales en la TC se realizó mediastinoscopia, que fue negativa en ambos. En la tabla I se recogen el sexo, la edad, las características clínicas y la metodología diagnóstica.

En los 7 pacientes se practicó resección, y se llevaron a cabo 3 neumonectomías y 4 lobectomías superiores. La cirugía se amplió en un caso a la aurícula izquierda, en otro a la pared costal y en otros 2 a la pleura parietal.

Se han realizado revisiones posteriores de todas las piezas resecaadas para confirmar las características histológicas de dichos sarcomas.

En la tabla II se recogen el tipo de cirugía, TNM, diagnóstico definitivo y supervivencia.

TABLA I
Distribución por sexo, edad, clínica y medios diagnósticos

Casos	Sexo	Edad (años)	Clínica	Radiología	Broncoscopia	Diagnóstico preoperatorio
1	M	68	Tos, dolor	Masa de 6 cm	Visible	Reticulohistiocitoma
2	V	43	Tos, disnea, pérdida de peso	Masa de 5 cm	No visible	Carcinoma
3	V	42	Dolor, tos, malestar general	Masa con afectación parietal de 15 cm	No visible	Adenocarcinoma (PAAF)
4	V	64	Disnea, tos, esputos hemoptoicos	Masa de 20 cm	Visible	Carcinoma indiferenciado (PAAF)
5	V	66	Asintomático	Masa de 10 cm	Visible	Sarcoma (FBC)
6	V	49	Cuadro catarral	Masa de 6,5 cm	No visible	Carcinoma (PAAF)
7	V	56	Tos, pérdida de peso	Atelectasia + masa de 6 cm	No visible	Sospecha de carcinoma (PAAF)

V: varón; M: mujer; PAAF: punción aspirativa con aguja fina; FBC: fibrobroncoscopia.

TABLA II
Tipo de cirugía, TNM, diagnóstico definitivo y supervivencia

Casos	Cirugía	TNM	Diagnóstico histológico	Supervivencia
1	Neumonectomía derecha + resección de aurícula (1997)	T3N0	Sarcoma indiferenciado	2 años
2	Neumonectomía izquierda (1985)	T2N0	Sarcoma osteogénico	3 meses (perdido)
3	Lobectomía LSD + resección costal (incompleta) (1985)	T3N0. Márgenes quirúrgicos positivos	Angiosarcoma	2 meses
4	Lobectomía LSD (1999)	T2N0	Fibrohistiocitoma maligno	6 meses
5	Lobectomía LSD (1995)	T2N0	Fibrohistiocitoma maligno	9 años
6	Lobectomía LSD (2000)	T2N0	Fibrohistiocitoma maligno	4 años
7	Lobectomía LSD (1988)	T2N0	Fibrohistiocitoma maligno	16 años

LSD: lóbulo superior derecho.

El seguimiento se completó en todos los enfermos, si bien se perdió a un paciente en su evolución a los 3 meses de la cirugía. Dos casos fallecieron el primer año con metástasis cerebrales y óseas. Otro sobrevivió 2 años y falleció de metástasis generalizadas. En el momento actual 3 enfermos viven tras un período de evolución de 16, 9 y 4 años, respectivamente. Uno de ellos presenta recidiva nodular en pulmón único con reservas funcionales que no permiten una nueva intervención. Esta recidiva se ha producido después de 7 años de intervalo libre de enfermedad. Se hizo tratamiento adyuvante con quimio y radioterapia en 3 pacientes por sus características histológicas, tamaño tumoral y afectación de estructuras vecinas. Los enfermos que sobreviven en la actualidad sólo fueron tratados con cirugía.

Discusión

Los sarcomas son tumores de origen mesenquimal que raramente asientan en el pulmón como tumores primitivos y, antes de ser considerarlos primarios, es preciso excluir la presencia de un sarcoma de otro origen, aun cuando los de localización extrapulmonar rara vez permanecen ocultos. Su origen histológico son los elementos estromales de la pared bronquial, los vasos o el intersticio pulmonar.

Forman un conjunto heterogéneo donde se agrupan variedades histológicas distintas. La mayor parte son sarcomas de tejidos blandos. No obstante, hay publicaciones que añaden variedades de origen vascular y, más raramente, de estirpe ósea o cartilaginosa (osteosarcoma, condrosarcoma, sarcoma osteogénico)^{3,4}.

Por su escasa frecuencia, inferior al 0,5% de todos los tumores malignos pulmonares, sólo se recogen en la bibliografía series con un número pequeño de casos^{4,6}, y además las publicaciones anteriores a 1975 incluyen entre este tipo de sarcomas las neoplasias linfoproliferativas¹.

En la serie que presentamos los sarcomas más frecuentes son los fibrohistiocitomas malignos (4 casos), descritos por vez primera por O'Brian y Stout, y que durante años se han etiquetado incorrectamente incluido como fibro o leiomiomas⁷. En una revisión de este tipo tumoral hecha por Halyard et al⁸ en 1996 se describen 6 subtipos; el más frecuente en el pulmón sería la variedad estoriforme.

Los sarcomas de origen óseo son una verdadera excepción y sólo se describen de forma aislada³. Entre nuestros casos aparece un sarcoma osteogénico comprobado en una revisión retrospectiva y que tuvo una evolución desfavorable.

Los sarcomas de origen primitivo pulmonar crecen a través del parénquima y de este modo pueden llegar a alcanzar un gran tamaño (20 cm en uno de nuestros casos). Por su tendencia invasiva pueden llegar a invadir la pared torácica, el mediastino o las cavidades cardíacas, si bien la sintomatología suele ser escasa. Son tumores que rara vez metastatizan por vía linfática, y en la bibliografía consultada sólo Reynard et al⁹ recogen un 25% de nódulos linfáticos tumorales. Su forma de metastatizar más frecuente es la vía hematogena, y los órganos más frecuentemente afectados son el cerebro, el pulmón y los huesos.

Ambos sexos se ven afectados por igual, si bien en nuestros casos existe un predominio de varones (6:1). La edad media de presentación en nuestra serie fue de 55 años y, en general, estos tumores pueden aparecer en cualquier edad, si bien se describen como variedades más frecuentes en sujetos jóvenes los leiomiomas y rabiomasarcomas.

Radiológicamente se presentan con mayor frecuencia como masas tumorales, que en ocasiones pueden alcanzar un gran tamaño, invaden estructuras vecinas y además pueden necrosarse.

En la bibliografía se recoge la dificultad de establecer el diagnóstico por fibrobroncoscopia, debido a que sólo de forma esporádica invaden la pared bronquial, por lo que el diagnóstico con esta técnica es poco rentable⁸ y es preciso recurrir a la punción tumoral percutánea para aproximarse al diagnóstico histológico. No obstante, la citología es poco fiable y se necesita recurrir a técnicas de inmunohistoquímica, de microscopia electrónica o citoestructurales para hacer posible su diferenciación histológica¹⁰. La mediastinoscopia está justificada en los casos de sospecha de invasión ganglionar o cuando se cree que existe afectación tumoral mediastínica^{6,9}.

La cirugía es el mejor método de tratamiento y en la bibliografía se recogen intervenciones quirúrgicas ampliadas en cavidades cardíacas y pared^{11,12}, incluso con derivación cardíaca, puesto que la resección es el mejor método de erradicar estos tumores¹³. En nuestros casos la resección de aurícula izquierda se llevó a cabo en un paciente por trombosis venosa no tumoral.

Como factores pronósticos se señalan el tamaño tumoral —válido para algunos^{4,5,14} y poco significativo para otros⁵—, el grado de malignidad histológica^{4,6,9,12} y la localización endobronquial^{2,4}, si bien puede decirse que en este tipo de tumores el diagnóstico es más temprano porque los síntomas son más floridos. Respecto a la variedad histológica, existe diversidad de opiniones; mientras que algunos autores piensan que el fibrohistiocitoma maligno es de mejor pronóstico^{8,12}, otros^{4,6} no encuentran relación alguna con el tipo histológico. Resumiendo, por la escasa frecuencia de estos tumores y la variedad de las series publicadas, resulta difícil establecer unos factores pronósticos reales.

El tratamiento complementario con radio y quimioterapia no ha conseguido mejorar significativamente la supervivencia¹³, si bien pueden indicarse en resecciones incompletas, en los pacientes en que no existe indicación quirúrgica, con ganglios positivos o con tumores de alto grado de malignidad. En nuestros pacientes con larga supervivencia sólo se realizó tratamiento quirúrgico. Todos eran fibrohistiocitomas malignos, T2N0, y con un tamaño tumoral < 12 cm.

En conclusión, los sarcomas pulmonares son muy raros como tumores primarios y deben considerarse sólo después de excluir otras localizaciones. El diagnóstico preoperatorio es difícil, pues rara vez son visibles endoscópicamente y la punción aspirativa es poco fiable. La resección quirúrgica es la mejor forma de tratamiento y debe realizarse de forma radical para evitar recidivas. El tratamiento complementario después de la cirugía completa parece poco justificado.

BIBLIOGRAFÍA

1. Martini N, Hadju SI, Beattie EJ Jr. Primary sarcoma of the lung. *J Thorac Cardiovasc Surg.* 1971;61:33-8.
2. Guecion JG, Rosen SH. Broncopulmonary leiomyosarcoma and fibrosarcoma. A study of 32 cases and review of the literature. *Cancer.* 1972;30:836-47.
3. Robison PG, Shields TW. Uncommon primary malignant tumors of the lung. En: Shields TW, Locicero J III, Ponn RB, editors. *General thoracic surgery.* 5th ed. Lippincott, Williams & Wilkins;. p. 1533-53.
4. Nascimento AG, Unni KK, Bernatz PE. Sarcomas of the lung. *Mayo Clin Proc.* 1982;57:355-9.
5. McCormack PM, Martini N. Primary sarcomas and lymphomas of lung. En: Martini N, Nvogt-Moykopf I, editors. *International trends in general thoracic surgery.* Vol. 5. St. Louis: Mosby; 1988.
6. Janssen JP, Mulder JS, Wagenaar S, et al. Primary sarcoma of the lung: a clinical study with long-term follow-up. *Ann Thorac Surg.* 1994;58:1151-5.
7. Lee JT, Shelburne JD, Linder J. Primary malignant fibrous histiocytoma of the lung. A clinicopathologic and ultrastructural study of five cases. *Cancer.* 1984;53:1124-30.
8. Halyard MY, Camoriano JK, Culligan JA, Weiland LH, Allen MD, Pluth JR, et al. Malignant fibrous histiocytoma of the lung. *Cancer.* 1996;78:2492-7.
9. Régnard JF, Icard P, Guibert L, De Montpreville VT, Magdeleinat P, Levasseur P. Prognostic factors and result after surgical treatment of primary sarcomas of the lung. *Ann Thorac Surg.* 1999; 68:227-31.
10. Attanoos RL, Appleton MACA, Gibbs AR. Primary sarcomas of the lung: a clinicopathological and immunohistochemical study of 15 cases. *Histopathology.* 1996;29:29-36.
11. Porte HL, Metois DG, Leroy X, Conti M, Gosselin B, Wurtz A. Surgical treatment of primary sarcoma of the lung. *Eur J Cardiothorac Surg.* 2000;18:136-42.
12. Bacha EA, Wright CD, Grillo HC, Wain JC, Moncure A, Keel SB, et al. Surgical treatment of primary pulmonary sarcomas. *Eur J Cardiothorac Surg.* 1999;15:456-60.
13. Ríos Zambundio A, Roca Calvo MJ, Polo García LA. Fibrohistiocitoma maligno de pulmón variedad estoriforme. *Arch Bronconeumol.* 2003;39:431-2.
14. Burt M, Zakowski M. Rare primary malignant neoplasms. En: Pearson FG, Deslauriers J, Ginsberg RJ, Hiebert CA, McKneally MF, Urschel HC Jr, editors. *Thoracic surgery.* p. 807-26.